



ATESTADO DE ACUIDADE VISUAL

CNPJ : 02837996000110 Fantasia : CONSTRUTORA GUAXE
Razão Social : GUAXE CONSTRUTORA LTDA
Endereço : AV LIONS INTERNACIONAL N.º 2700 Complemento : SETOR W FUNDOSPARQUE DE EXPOOSICAOCYBST 32 CEP 78
Cidade / UF : TANGARÁ DA SERRA / MT CEP : 78300000

Funcionário

Nome : Edilson Sousa Silva Setor: APOIO
CPF : 01410209385 Cargo: AUXILIAR GERAL
RG : / Nascimento: 20/07/1970

Ficha de Acuidade Visual

Longe

Método de avaliação : Escala Optométrica de Snellen

SEM CORREÇÃO

OD: 20/13

OE: 20/20

COM CORREÇÃO

OD: /

OE: /

Perto

Método de avaliação : Tabela de Jaeger

CORREÇÃO : NÃO

RESULTADO OLHO DIREITO :J1

RESULTADO OLHO ESQUERDO : J1

Teste Cromático

Visão Cromatica: NORMAL

Usa lente/óculos: Não

Resultado: NORMAL

Cuiabá 25 de abril de 2025

Dr. João Batista de Almeida
Médico
CRM-MT 15709

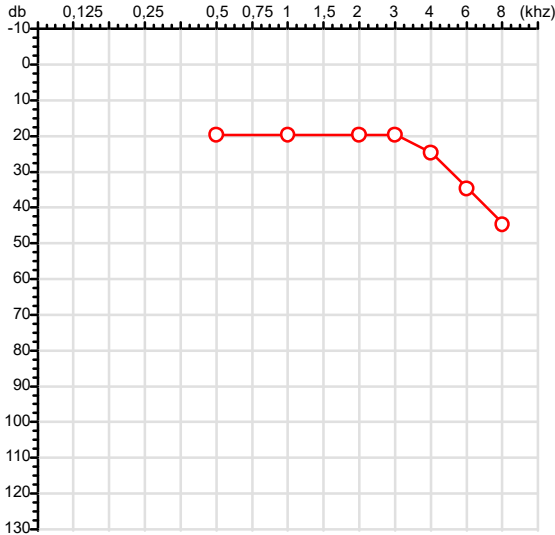
Dr. João Batista de Almeida Junior

CRM-MT 15809

Autenticação Assinatura :DB97321901FDB8AAD50B0ECA018969E2
Para validar a assinatura : <https://sistema.hismet.com.br/validacao.php>

CPF :014.102.093-85	Paciente :EDILSON SOUSA SILVA	RG :/
CNPJ :02.837.996/0001-10	Razão :GUAXE CONSTRUTORA LTDA	
Nascimento :20/07/1970	Idade : 54 anos	
Motivo :Admissional	Setor :APOIO	
Reposo :14h	Função :AUXILIAR GERAL	
Data do Exame : 25/04/2025		

Orelha Direita



Aérea

Khz	0,25	0,5	1	2	3	4	6	8
OD db	NDG	20	20	20	20	25	35	45

Ossea

Khz	0,25	0,5	1	2	3	4	6
OD db	NDG	NDG	NDG	NDG	NDG	NDG	NDG

Médias Tritonais

Khz	0,5	1	2	=	3	4	6	=
OD db	20	20	20	20	20	25	35	27

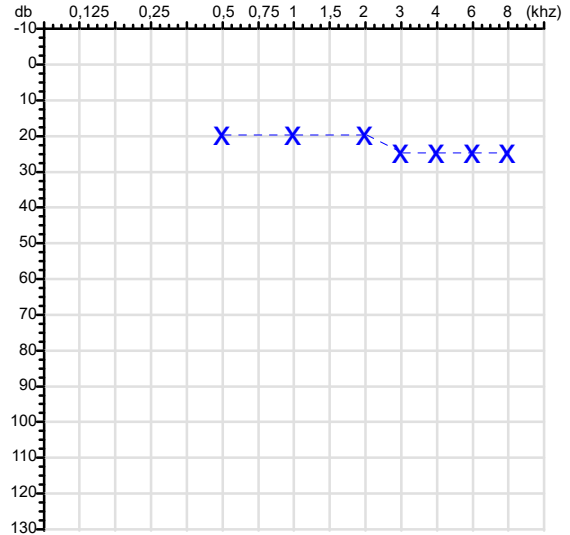
Laudo Clínico OD

Alteração auditiva com configuração descendente leve

Classificações: tipo de perda auditiva (Silman e Silvermam - 1997), grau de perda auditiva média 500khz, 1000khz e 2000khz (Lloyd e Kaplan - 1978) e configuração audiométrica (Silman e Silverman - 1997 - adaptada de Carhart, 1945 e Lloyd e Kaplan, 1978)

Audiometria

Orelha Esquerda



Khz	0,25	0,5	1	2	3	4	6	8
OE db	NDG	20	20	20	25	25	25	25

Khz	0,25	0,5	1	2	3	4	6
OE db	NDG	NDG	NDG	NDG	NDG	NDG	NDG

Khz	0,5	1	2	=	3	4	6	=
OE db	20	20	20	20	25	25	25	25

Laudo Clínico OE

Audição normal

Classificações: tipo de perda auditiva (Silman e Silvermam - 1997), grau de perda auditiva média 500khz, 1000khz e 2000khz (Lloyd e Kaplan - 1978) e configuração audiométrica (Silman e Silverman - 1997 - adaptada de Carhart, 1945 e Lloyd e Kaplan, 1978)

Emanuel Sempio
Fonoaudiólogo
Audiologia Clínica e Ocupacional
CRFa/ 5-5297-8

Emanuel Sempio
Fonoaudiólogo
CRFa 5 - 5297 - 8

Assinatura eletrônica :F20278490E0FD50356EB6658F5CC23CB
Para validar a assinatura : <https://sistema.hismet.com.br/validacao.php>

Edilson Sousa Silva

** Assinado por biometria **

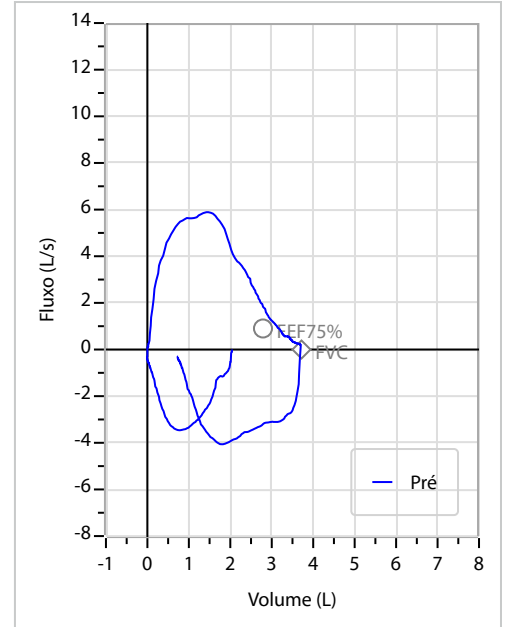
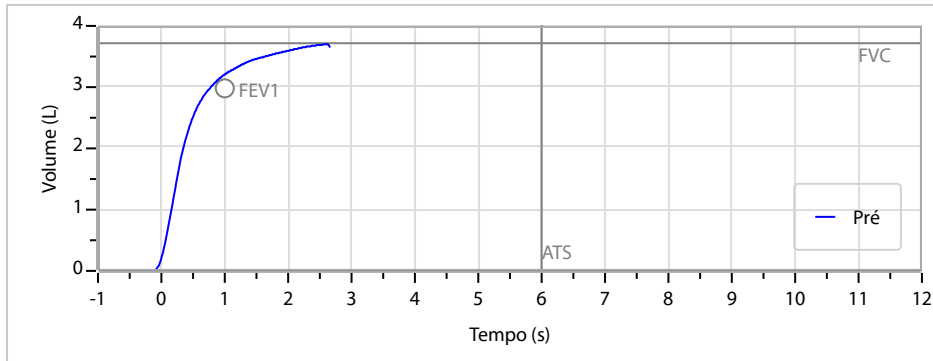
Modelo do Audiometro :AVS500 - VIBRASOM
Última Aferição :12/08/2024



Nome	EDILSON SOUSA SILVA		ID1	734772	Sexo	Masculino	Idade	54,7	Peso (kg)	67,00	Altura (cm)	165,0	
Agrupamento	--	D.O.B.	20/07/1970	ID2	--	BMI (kg/m ²)	24,6	Fumante	Não	Anos de Tabag...	--	Cig/Dia	--
Técnico	--	Médico	--	--	Classe 2	--	--	Etnia	--	Outros/Não Especificado			

CAPACIDADE VITAL FORÇADA	Imprimir Resultado dos testes	Definir previsão	Posição do Teste
	10:21	GLI	SENTADO

	Meas.	Pred	% Pred	z score
FVC	L 3,72	3,72	100	
FEV1	L 3,22	2,98	108	
FEV1/FVC%	% 86,5	80,1	108	
FEV1/Vcmax%	% 86,5	80,1	108	



Interpretação

O indivíduo tem uma relação FEV1/FVC% de 86,5% e um valor FVC de 3,72 L que estão dentro dos limites normais. Os resultados do teste indicam uma ESPIROMETRIA NORMAL

Assinatura: _____

Protocolo:2504251136049

Data:25/04/2025

Paciente:EDILSON SOUSA SILVA

Nasc.:20/07/1970 RG :-

CPF:01410209385

Exame :RX COLUNA LOMBO SACRA AP / PERFIL

Resultado

CORPOS VERTEBRAIS VISUALIZADOS COM MORFOLOGIA E TEXTURA HABITUAIS.
APÓFISES ESPINHOSAS, TRANSVERSAS E PEDÍCULOS SEM ANORMALIDADES.
TRANSIÇÃO LOMBOSSACRA DE ASPECTO NORMAL.
AUSÊNCIA DE ASSIMETRIAS EVIDENTES OU ESCOLIOSE DA COLUNA.
OSTEOFITOS MARGINAIS INCIPIENTES EM CORPOS VERTEBRAIS.
LINHA DE PESO PROJETADO ANTERIOR A BASE DO SACRO.
REDUÇÃO DO ESPAÇO DISCAL NO NÍVEL L5-S1, COM OSTEOFITOS MARGINAIS ADJACENTES.
DEMAIS ESPAÇOS DISCAIS DENTRO DOS LIMITES DA NORMALIDADE.
ALTERAÇÕES DEGENERATIVAS DAS INTERAPOFISÁRIAS EM L5-S1.



Dr. Leandro M. Colmanetti

Médico Radiologista CRM 5995 MT RQE 4585 MT

v1.0 Chave:<http://sistema.imaggi.com.br/validar.php?chave=579779734045630871256401576854>

