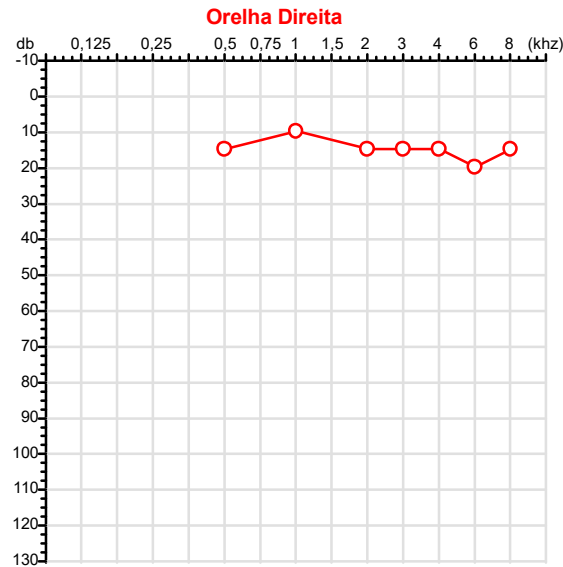
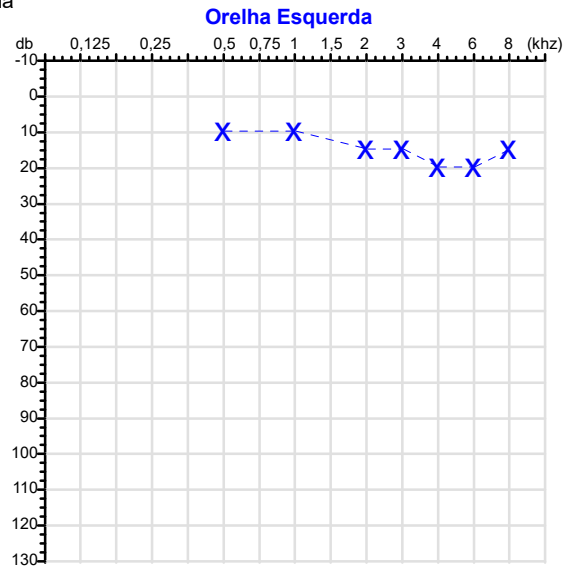


CPF :032.984.701-55	Paciente :Aline Rodrigues de Oliveira	RG :2002045/SSP MT
CNPJ :29.551.302/0002-10	Razão :SOLPI INSTALACOES INDUSTRIALIZADAS LTDA	
Nascimento :23/12/1988	Idade : 36 anos	
Motivo :Admissional	Setor :GERAL	
Reposuo :14h	Função :AUXILIAR DE SERVICOS GERAIS	
Data do Exame : 02/05/2025		



Audiometria



**Aérea**

Khz	0,25	0,5	1	2	3	4	6	8
OD db	NDG	15	10	15	15	15	20	15

Khz	0,25	0,5	1	2	3	4	6	8
OE db	NDG	10	10	15	15	20	20	15

**Ossea**

Khz	0,25	0,5	1	2	3	4	6
OD db	NDG	NDG	NDG	NDG	NDG	NDG	NDG

Khz	0,25	0,5	1	2	3	4	6
OE db	NDG	NDG	NDG	NDG	NDG	NDG	NDG

**Médias Tritonais**

Khz	0,5	1	2	=	3	4	6	=
OD db	15	10	15	13	15	15	20	17

Khz	0,5	1	2	=	3	4	6	=
OE db	10	10	15	12	15	20	20	18

**Laudo Clínico OD**  
Audição normal

**Laudo Clínico OE**  
Audição normal

Classificações: tipo de perda auditiva (Silman e Silvermam - 1997), grau de perda auditiva média 500khz, 1000khz e 2000khz (Lloyd e Kaplan - 1978) e configuração audiométrica (Silman e Silverman - 1997 - adaptada de Carhart, 1945 e Lloyd e Kaplan, 1978)

Classificações: tipo de perda auditiva (Silman e Silvermam - 1997), grau de perda auditiva média 500khz, 1000khz e 2000khz (Lloyd e Kaplan - 1978) e configuração audiométrica (Silman e Silverman - 1997 - adaptada de Carhart, 1945 e Lloyd e Kaplan, 1978)

*Emanuel Sempio*  
Fonoaudiólogo  
Audiologia Clínica e Ocupacional  
CRFa 5-5297-8

Emanuel Sempio  
Fonoaudiólogo  
CRFa 5 - 5297 - 8  
Assinatura eletrônica :CBF41753E42EADE593E35EEB7570EEE  
Para validar a assinatura : <https://sistema.hismet.com.br/validacao.php>

*Aline Rodrigues de Oliveira*  
\*\* Assinado por biometria \*\*

Modelo do Audiometro :AVS500 - VIBRASOM  
Última Aferição :12/08/2024

Protocolo:25050211145447

Data:02/05/2025

Paciente:ALINE RODRIGUES DE OLIVEIRA

Nasc.:23/12/1988 RG :2002045-SSP MT

CPF:03298470155

Exame :RX COLUNA LOMBAR AP/P

### Resultado

CORPOS VERTEBRAIS VISUALIZADOS COM MORFOLOGIA E TEXTURA HABITUAIS.  
APÓFISES ESPINHOSAS, TRANSVERSAS E PEDÍCULOS SEM ANORMALIDADES.  
TRANSIÇÃO LOMBOSSACRA DE ASPECTO NORMAL.  
ESPAÇOS DISCAIS DENTRO DOS LIMITES DA NORMALIDADE.  
AUSÊNCIA DE ASSIMETRIAS EVIDENTES OU ESCOLIOSE DA COLUNA.  
OSTEOFITOS MARGINAIS INCIPIENTES EM CORPOS VERTEBRAIS.  
LINHA DE PESO PROJETADO ANTERIOR A BASE DO SACRO.



---

Dr. Leandro M. Colmanetti

Médico Radiologista CRM 5995 MT RQE 4585 MT

v1.0 Chave:<http://sistema.imaggi.com.br/validar.php?chave=999624619004074613867656927101>

