



ATESTADO DE ACUIDADE VISUAL

CNPJ : 3741156000149 Fantasia : JERLON INSTALADORA
Razão Social : JERLON INSTALADORA ELETRICA LTDA
Endereço : R G N.º 01 Complemento : .
Cidade / UF : CUIABÁ / MT CEP : 78050616

Funcionário

Nome : Wassilis de Jesus Chaves Sousa Setor: OBRA
CPF : 83004424304 Cargo: ENCANADOR
RG : 788396978 / SSP MA Nascimento: 14/04/1979

Ficha de Acuidade Visual

Longe

Método de avaliação : Escala Optométrica de Snellen

SEM CORREÇÃO

OD: 20/10

OE: 20/10

COM CORREÇÃO

OD: /

OE: /

Perto

Método de avaliação : Tabela de Jaeger

CORREÇÃO : NÃO

RESULTADO OLHO DIREITO : J1

RESULTADO OLHO ESQUERDO : J1

Teste Cromático

Visão Cromatica: NORMAL

Usa lente/óculos: Não

Resultado: NORMAL

Cuiabá 7 de maio de 2025

Dr. João Batista de Almeida
Médico
CRM-MT 15709

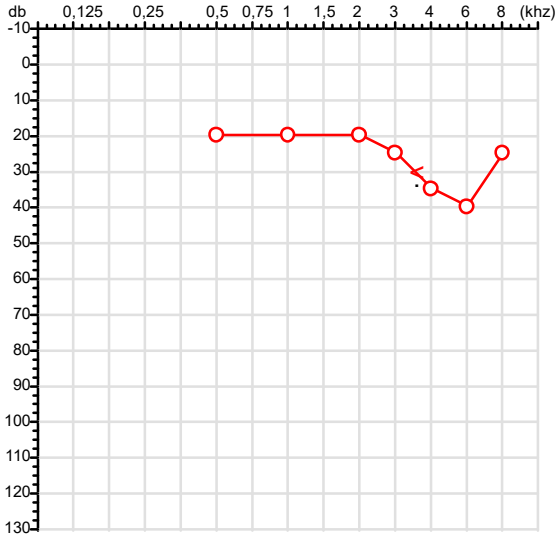
Dr. João Batista de Almeida Junior

CRM-MT 15709

Autenticação Assinatura :A3DA76A0BF523FC2255DF6334BA8F4A4
Para validar a assinatura : <https://sistema.hismet.com.br/validacao.php>

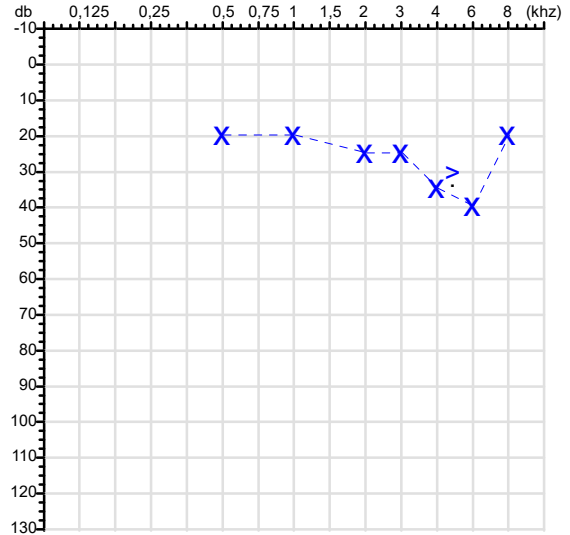
CPF :830.044.243-04	Paciente :Wassilis de Jesus Chaves Sousa	RG :788396978/SSP MA
CNPJ :37.411.560/0001-49	Razão :JERLON INSTALADORA ELETRICA LTDA	
Nascimento :14/04/1979	Idade : 46 anos	
Motivo :Periódico	Setor :OBRA	
Repouso :14h	Função :ENCANADOR	
Data do Exame : 07/05/2025		

Orelha Direita



Audiometria

Orelha Esquerda



Aérea

Khz	0,25	0,5	1	2	3	4	6	8
OD db	NDG	20	20	20	25	35	40	25

Khz	0,25	0,5	1	2	3	4	6	8
OE db	NDG	20	20	25	25	35	40	20

Ossea

Khz	0,25	0,5	1	2	3	4	6
OD db	NDG	NDG	NDG	NDG	NDG	30	NDG

Khz	0,25	0,5	1	2	3	4	6
OE db	NDG	NDG	NDG	NDG	NDG	30	NDG

Médias Tritonais

Khz	0,5	1	2	=	3	4	6	=
OD db	20	20	20	20	25	35	40	33

Khz	0,5	1	2	=	3	4	6	=
OE db	20	20	25	22	25	35	40	33

Laudo Clínico OD

Alteração auditiva neurossensorial com configuração em entalhe

Laudo Clínico OE

Alteração auditiva neurossensorial com configuração em entalhe

Classificações: tipo de perda auditiva (Silman e Silvermam - 1997), grau de perda auditiva média 500khz, 1000khz e 2000khz (Lloyd e Kaplan - 1978) e configuração audiométrica (Silman e Silverman - 1997 - adaptada de Carhart, 1945 e Lloyd e Kaplan, 1978)

Classificações: tipo de perda auditiva (Silman e Silvermam - 1997), grau de perda auditiva média 500khz, 1000khz e 2000khz (Lloyd e Kaplan - 1978) e configuração audiométrica (Silman e Silverman - 1997 - adaptada de Carhart, 1945 e Lloyd e Kaplan, 1978)

Emanuel Sempio
Fonoaudiólogo
Audiologia Clínica e Ocupacional
CRFa/ 5-5297-8

Emanuel Sempio
Fonoaudiólogo
CRFa 5 - 5297 - 8
Assinatura eletrônica :60169556E5E65BE85BB8E5944299CCBE
Para validar a assinatura : <https://sistema.hismet.com.br/validacao.php>

Wassilis de Jesus Chaves Sousa
** Assinado por biometria **

Modelo do Audiometro :AVS500 - VIBRASOM
Última Aferição :12/08/2024

Protocolo:25050709083032

Data:07/05/2025

Paciente:WASSILIS DE JESUS CHAVES SOUSA

Nasc.:14/04/1979 RG :788396978-SSP MA

CPF:83004424304

Exame :ELETROCARDIOGRAMA ECG

Resultado

FC = 73BPM (VARIA DE DE 50 A 100BPM, DE ACORDO COM AS ÚLTIMAS DIRETRIZES DE ECG DA SBC).

P-R = 0,16S (NORMAL = 0,10 A 0,20S), P SINUSAL (ONDA P SINUSAL SE POSITIVA E, D1, D2, D3, AVF).

QRS = 0,08S (NORMAL = 0,07 A 0,11S) OBS: Q PATOLÓGICA SE AMPLITUDE FOR PELO MENOS 25% DA ONDA R.

QTC = 0,39S (NORMAL = 0,34 A 0,45S P/ HOMENS A 0,47S P/ MULHERES).

RITMO SINUSAL.

SÂQRS = +60° (NORMAL = 0 A 90°, ALGUNS AUTORES CONSIDERAM NORMAL = -30 A +110°).

Impressão diagnóstica

DENTRO DOS PARÂMETROS NORMAIS.

DRA. JAMILA LEITE XAVIER

Cardiologista CRM MT 6422 RQE 4016 MT

Dr.ª Jamila L. Xavier

v1.0 Chave:<http://sistema.imaggi.com.br/validar.php?chave=409847558097538616322512378546>

CRM-MT 6422

AV. GENERAL MELLO, 227 - POÇÃO - CEP 78015-300 - CUIABÁ - MT

FONE: (65) 3055-2051 - IMAGGI@IMAGGI.COM.BR



Protocolo:25050709210732

Data:07/05/2025

Paciente:WASSILIS DE JESUS CHAVES SOUSA

Nasc.:14/04/1979 RG :788396978-SSP MA

CPF:83004424304

Exame :ELETROENCEFALOGRAMA CLINICO

Resultado

A ATIVIDADE ELÉTRICA CEREBRAL DE REPOUSO MOSTROU-SE SIMÉTRICA ENTRE ÁREAS HOMÓLOGAS, ORGANIZADA, CONSTITUÍDA POR UM RITMO ALFA DOMINANTE,09-10HZ DE MÉDIA AMPLITUDE, COM PREDOMÍNIO NAS REGIÕES POSTERIO.
AUSÊNCIA DE ATIVIDADE EPILEPTIFORME.
DURANTE TODO O DECORRER DO EXAME, MESMO COM A ATIVAÇÃO PELA HIPERPNÉIA, NÃO FORAM REGISTRADOS GRAFOELEMENTOS PATOLÓGICOS.
ELETROENCEFALOGRAMA DIGITAL, REALIZADO DURANTE VIGÍLIA, EM CONDIÇÕES TÉCNICAS SATISFATÓRIAS.

Impressão diagnóstica

DENTRO DOS PARÂMETROS NORMAIS.

DR. CESAR ANDROLAGE
Neurologista CRM 7432 MT RQE 4011 MT
CRM: MT 7432

v1.0 Chave:<http://sistema.imaggi.com.br/validar.php?chave=431593698340184526167396189052>



Cod.: 527590	Paciente: Wassilis de Jesus Chaves Sousa	Sexo: Masculino	Idade: 46 (A)
Atendido em: 07/05/2025	Profissional Solicitante: Dr.(a) Rafael Correa da Costa	Cadastro de Pessoas Físicas: CPF: 83004424304	Convênio: Hismet

GLICOSE EM JEJUM

93 mg/dL

Método: Enzimático Colorimétrico Material: Soro Coletado em: 07/05/2025 Liberado em: 07/05/2025 11:29

Valores de Referência:

70 a 99 mg/dL



Assinado Digitalmente



Dra. Julia Cristina da Silva
Biomédica
CRBM - 24963

A interpretação de qualquer teste com finalidade diagnóstica ou prognóstica depende de avaliação conjunta dos dados clínicos e da história médica do paciente.

Responsável Técnico: Bruno Bini Napoleão - CRBM 2121

Endereço: Av. General Vale,350, Bandeirantes.
Telefone:65-99295 3662

Cod.: 527590	Paciente: Wassilis de Jesus Chaves Sousa	Sexo: Masculino	Idade: 46 (A)
Atendido em: 07/05/2025	Profissional Solicitante: Dr.(a) Rafael Correa da Costa	Cadastro de Pessoas Físicas: CPF: 83004424304	Convênio: Hismet

HEMOGRAMA

Método: Automação VIDACOUNT 860 Material: PLASMA EDTA Coletado em: 07/05/2025 Liberado em: 07/05/2025 16:16

Eritrograma

		Valores de Referência
Hemácias em milhões/ mm ³:	4,82	4,30 a 5,70/mm ³
Hemoglobina em g/dL.....:	15,6	13,5 a 17,5g/dL
Hematócrito em %.....:	47,0	39,0 a 50,0%
Vol. Glob. Média em fl.....:	97,5	80,0 a 95,0fl
Hem. Glob. Média em pg.....:	32,4	26,0 a 34,0pg
C.H. Glob. Média em g/dL.....:	33,2	31,0 a 36,0g/dL
RDW.....:	13,5	11,0 a 15,0%

Leucograma

Leucócitos.....:	6.280/mm³		3.500 a 10.000/mm ³
Neutrófilos.....:	69,9%	4.390/mm³	50 a 70 2000 a 7000
Blastos.....:	0,0%	0/mm³	0 0
Promielocitos.....:	0,0%	0/mm³	0 0
Mielocitos.....:	0,0%	0/mm³	0 0
Metamielocitos.....:	0,0%	0/mm³	0 0
Bastões.....:	0,0%	0/mm³	0 a 6 0 a 600
Segmentados.....:	69,9%	4.390/mm³	50 a 70 2000 a 7000
Eosinófilos.....:	2,6%	163/mm³	2 a 4 80 a 600
Basófilos.....:	0,2%	13/mm³	0 a 2 0 a 200
Linfócitos típicos.....:	20,0%	1.256/mm³	25 a 35 1000 a 3500
Linfócitos atípicos.....:	0,0%	0/mm³	0 0
Monócitos.....:	7,3%	458/mm³	2 a 10 400 a 1000

Plaquetas

Plaquetas.....:	324.000/mm³	150.000 a 450.000/mm ³
VPM.....:	10,6/fl	6,7 a 10,0fl
Plaquetócrito.....:	0,342%	0,10 a 0,50%
PDW.....:	14,9	15,0 a 17,9%



Assinado Digitalmente


Dra. Julia Cristina da Silva
 Biomédica
 CRBM - 24963

A interpretação de qualquer teste com finalidade diagnóstica ou prognóstica depende de avaliação conjunta dos dados clínicos e da história médica do paciente.

Responsável Técnico: Bruno Bini Napoleão - CRBM 2121

Endereço: Av. General Vale,350, Bandeirantes.
 Telefone:65-99295 3662


FOLHA DE LEITURA RADIOLÓGICA — CLASSIFICAÇÃO INTERNACIONAL DE RADIOGRAFIAS DE PNEUMOCONIOSE - OIT 2011
Nome: WASSILIS DE JESUS CHAVES SOUSA

RG: 788396978-SSP MA

Sexo: MASCULINO

Nascimento: 14/04/1979 46 a. 0 m.

CPF: 830.044.243-04

Controle: 1746621585

Data exame: 07/05/2025

Empresa: IMAGGI CLINICA DE RADIOLOGIA E DIAG POR

Indicação: NÃO INFORMADO

Função: NAO INFORMADO

Raio-X digital: Sim Não

Leitura em negatoscópio: Sim Não

1A - Qualidade técnica: 1 2 3 4
 Comentário:

1B - Radiografia normal: Sim (finalizar a leitura)
 Não (passe para a seção 2)

2A - Alguma anormalidade de parênquima consistente de com pneumoconiose? Sim (complete 2B e 2C)
 Não (passe para a seção 3)

2B - Pequenas opacidades

A) Formas e tamanhos		b) Zonas		C) Profusão		
Primárias	Secundárias	D	E	0/- []	0/0 []	0/1 []
p []	s []	p []	s []	1/0 []	1/1 []	1/2 []
q []	t []	q []	t []	2/1 []	2/2 []	2/3 []
r []	u []	r []	u []	3/2 []	3/3 []	3/+ []

2C - Grandes opacidades

0 [] A [] B [] C []

3A - Alguma anormalidade pleural consistente com pneumoconiose? Sim (complete 3B, 3C e 3D)
 Não (passe para a seção 4)

3B - Placas Sim Não

Local	Calcificação	Extensão da parede (combinado perfil e frontal)	Largura (opcional) (mínimo de 3mm para
Parede em perfil	0 [] D [] E []	0 [] D [] 1 [] 2 [] 3 []	D [] A [] B [] C []
Frontal	0 [] D [] E []	0 [] E [] 1 [] 2 [] 3 []	E [] A [] B [] C []
Diafragma	0 [] D [] E []	Até 1/4 da parede lateral = 1	Até 1/4 da parede lateral = 1
Outros locais	0 [] D [] E []	1/4 à 1/2 da parede lateral = 2	1/4 à 1/2 da parede lateral = 2
		> 1/2 da parede lateral = 3	> 1/2 da parede lateral = 3

3C - Obliteração do seio 0 [] D [] E []

3D - Espessamento pleural Sim Não

Local	Calcificação	Extensão da parede (combinado perfil e frontal)	Largura (opcional) (mínimo de 3mm para
Parede em perfil	0 [] D [] E []	0 [] D [] 1 [] 2 [] 3 []	D [] A [] B [] C []
Frontal	0 [] D [] E []	0 [] E [] 1 [] 2 [] 3 []	E [] A [] B [] C []
		Até 1/4 da parede lateral = 1	3 à 5 mm = a
		1/4 à 1/2 da parede lateral = 2	5 à 10 mm = b
		> 1/2 da parede lateral = 3	> 10 mm = c

4A - Outras anormalidades? Sim (complete 4B) Não (finalizar leitura)

4B - Símbolos: (*) od: Necessário um comentário.

aa	at	ax	bu	ca	cg	cn	co	cp	cv	di	ef	em	es	fr	hi	ho	id	ih	kl	me	pa	pb	pi	px	ra	rp	tb	od
					X																							

Descrição do item 4B: aa = Aorta aterosclerótica | at = Espessamento pleural apical significativo | ax = Coalescência de pequenas opacidades | bu = Bolhas | ca = Câncer | cg = Nódulos não pneumoconióticos calcificados | cn = Calcificação de pequenas opacidades pneumoconióticas | co = Anormalidade de forma e tamanho do coração | cp = Cor pulmonale | cv = Cavidade | di = Distorção significativa de estrutura intratorácica | ef = Derrame pleural | em = Enfisema | es = Calcificações em casca de ovo | fr = Fratura(s) de costela(s) recente(s) ou consolidada(s) | hi = Aumento de gânglios hilares e/ou mediastinais | ho = Faveolamento | id = Borda diafragmática mal definida | ih = Borda cardíaca mal definida | kl = Linhas septais (kerley) | me = Mesotelioma | od = Outras doenças | pa = Atelectasia laminar | pb — Banda(s) parenquimatosa(s) | pi = Espessamento pleural de cisura(s) interlobar(es) | px = Pneumotórax | ra = Atelectasia redonda | rp — Pneumoconiose reumatóide | tb = Tuberculose

4C - Comentários: Granuloma calcificado no lobo superior direito

Belo Horizonte, quarta-feira, 7 de maio de 2025

10:33:07

 Dra. Susana Trigo Bianchessi
 CRM 97179
 Assinatura eletrônica

DRA SUSANA TRIGO BIANCHESSI
 CRM 97179 - RQE 23856 - Radiologista



TESTE DE ROMBERG N° 737285

CNPJ : 3741156000149 Fantasia : JERLON INSTALADORA
Razão Social : JERLON INSTALADORA ELETRICA LTDA
Endereço : R G N.º 01 Complemento : .
Cidade / UF : CUIABÁ / MT CEP : 78050616

Funcionário

Nome : Wassilis de Jesus Chaves Sousa Setor: OBRA
CPF : 83004424304 Cargo: ENCANADOR
RG : 788396978 / SSP MA Nascimento: 14/04/1979

Paciente submetido a exame neurológico para avaliar a ataxia de natureza sensorial.

- (X) Romberg Negativo.
() Romberg Positivo.

Conclusão: Normal

Cuiabá 7 de maio de 2025


Dr. João Batista de Almeida
Médico
CRM-MT 15709

Dr. João Batista de Almeida Junior

CRM-MT 15709

Autenticação Assinatura :
Para validar a assinatura : <https://sistema.hismet.com.br/validacao.php>