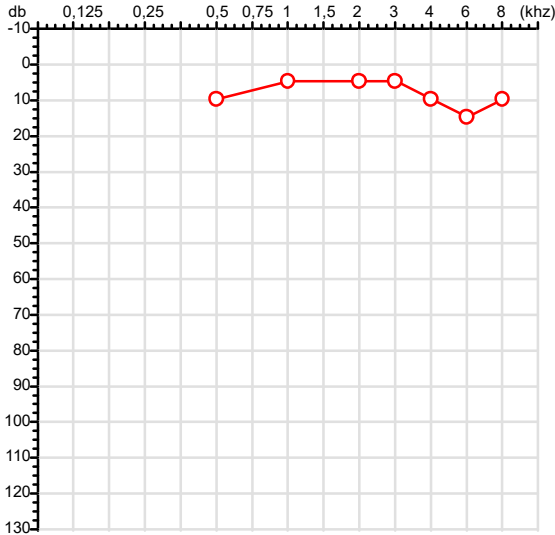


# Exame n.º :737451

CPF :094.511.771-08	Paciente :Halerrandro Silva Santos	RG :/
CNPJ :24.822.829/0001-38	Razão :PALO ALTO SERVICOS EM IMPLEMENTOS RODOVIARIOS LTDA	
Nascimento :17/03/2006	Idade : 19 anos	
Motivo :Admissional	Setor :OPERACIONAL	
Reposo :14h	Função :ESTOQUISTA	
Data do Exame : 07/05/2025		

### Orelha Direita



#### Aérea

Khz	0,25	0,5	1	2	3	4	6	8
OD db	NDG	10	5	5	5	10	15	10

#### Ossea

Khz	0,25	0,5	1	2	3	4	6
OD db	NDG	NDG	NDG	NDG	NDG	NDG	NDG

#### Médias Tritonais

Khz	0,5	1	2	=	3	4	6	=
OD db	10	5	5	7	5	10	15	10

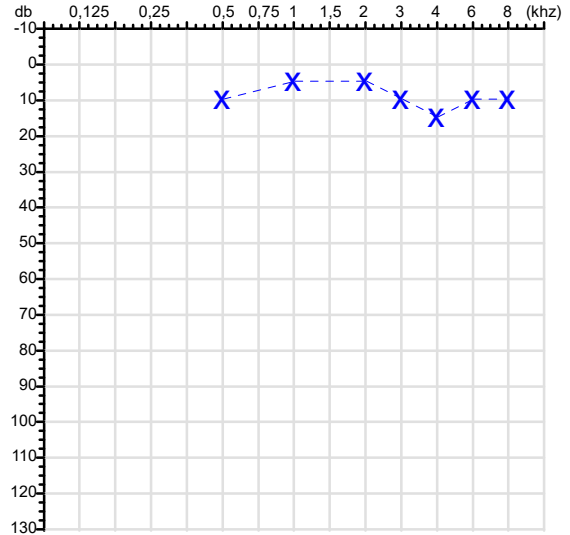
#### Laudo Clínico OD

Audição normal

Classificações: tipo de perda auditiva (Silman e Silvermam - 1997), grau de perda auditiva média 500khz, 1000khz e 2000khz (Lloyd e Kaplan - 1978) e configuração audiométrica (Silman e Silverman - 1997 - adaptada de Carhart, 1945 e Lloyd e Kaplan, 1978)

### Audiometria

### Orelha Esquerda



Khz	0,25	0,5	1	2	3	4	6	8
OE db	NDG	10	5	5	10	15	10	10

Khz	0,25	0,5	1	2	3	4	6
OE db	NDG	NDG	NDG	NDG	NDG	NDG	NDG

Khz	0,5	1	2	=	3	4	6	=
OE db	10	5	5	7	10	15	10	12

#### Laudo Clínico OE

Audição normal

Classificações: tipo de perda auditiva (Silman e Silvermam - 1997), grau de perda auditiva média 500khz, 1000khz e 2000khz (Lloyd e Kaplan - 1978) e configuração audiométrica (Silman e Silverman - 1997 - adaptada de Carhart, 1945 e Lloyd e Kaplan, 1978)

*Emanuel Sempio*  
Fonoaudiólogo  
Audiologia Clínica e Ocupacional  
CRFa 5-5297-8

Emanuel Sempio  
Fonoaudiólogo  
CRFa 5 - 5297 - 8

Assinatura eletrônica :676759573C2BCC48261C4DF9E0028EB3

Para validar a assinatura : <https://sistema.hismet.com.br/validacao.php>

*Halerrandro Silva Santos*

\*\* Assinado por biometria \*\*

Modelo do Audiometro :AVS500 - VIBRASOM

Última Aferição :12/08/2024

Protocolo:25050711345347

Data:07/05/2025

Paciente:HALERRANDRO SILVA SANTOS

Nasc.:17/03/2006 RG :-

CPF:09451177108

Exame :RX COLUNA LOMBO SACRA AP / PERFIL

### Resultado

CORPOS VERTEBRAIS VISUALIZADOS COM MORFOLOGIA E TEXTURA HABITUAIS.  
APÓFISES ESPINHOSAS, TRANSVERSAS E PEDÍCULOS SEM ANORMALIDADES.  
TRANSIÇÃO LOMBOSSACRA DE ASPECTO NORMAL.  
ESPAÇOS DISCAIS DENTRO DOS LIMITES DA NORMALIDADE.  
AUSÊNCIA DE ASSIMETRIAS EVIDENTES OU ESCOLIOSE DA COLUNA.



---

Dr. Leandro M. Colmanetti

Médico Radiologista CRM 5995 MT RQE 4585 MT

v1.0 Chave:<http://sistema.imaggi.com.br/validar.php?chave=681943240596109167930841923526>

