



ATESTADO DE ACUIDADE VISUAL

CNPJ : 41495309000187 Fantasia : L3A INSTALACOES E PROJETOS
Razão Social : L3A TECNOLOGIA LTDA
Endereço : RUA DOIS (ST NOROESTE) N.º 02 Complemento :
Cidade / UF : CUIABÁ / MT CEP : 78053148

Funcionário

Nome : Benedito Reginaldo da Costa Setor: OBRAS - AMBIENTE DE TERCEIROS
CPF : 01756171122 Cargo: INSTALADOR
RG : / Nascimento: 23/02/1986

Ficha de Acuidade Visual

Longe

Método de avaliação : Escala Optométrica de Snellen

SEM CORREÇÃO

OD: 20/10

OE: 20/10

COM CORREÇÃO

OD: /

OE: /

Perto

Método de avaliação : Tabela de Jaeger

CORREÇÃO : NÃO

RESULTADO OLHO DIREITO : J1

RESULTADO OLHO ESQUERDO : J1

Teste Cromático

Visão Cromatica: NORMAL

Usa lente/óculos: Não

Resultado: NORMAL

Cuiabá 16 de maio de 2025

Dr. João Batista de Almeida
Médico
CRM-MT 15709

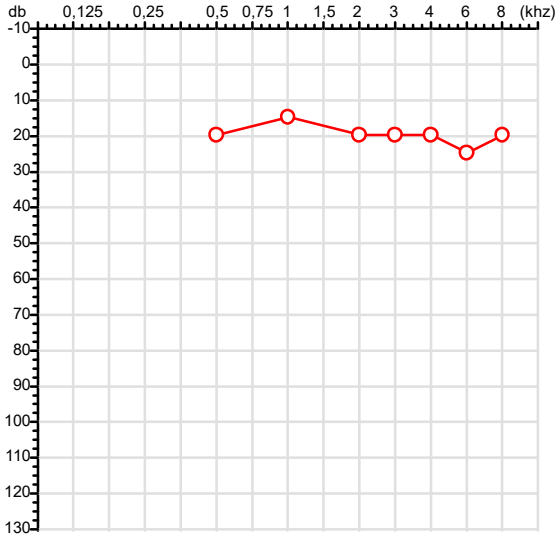
Dr. João Batista de Almeida Junior

CRM-MT 15709

Autenticação Assintatura :F50028B281AE74D776B686F14C15E0D3
Para validar a assinatura : <https://sistema.hismet.com.br/validacao.php>

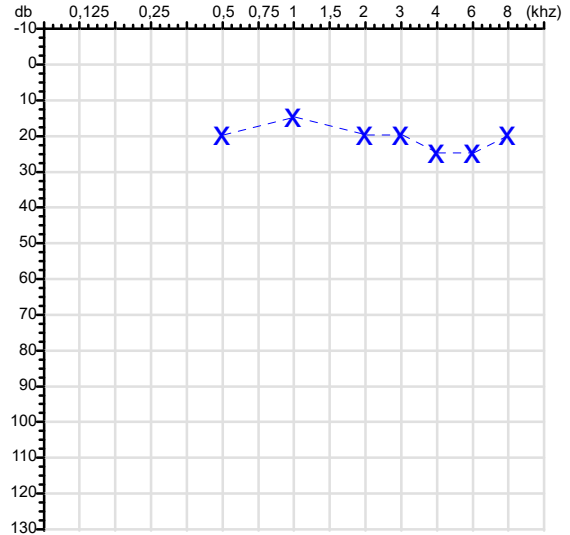
CPF :017.561.711-22	Paciente :Benedito Reginaldo da Costa	RG :/
CNPJ :41.495.309/0001-87	Razão :L3A TECNOLOGIA LTDA	
Nascimento :23/02/1986	Idade : 39 anos	
Motivo :Periódico	Setor :OBRAS - AMBIENTE DE TERCEIROS	
Reposuo :14h	Função :INSTALADOR	
Data do Exame : 16/05/2025		

Orelha Direita



Audiometria

Orelha Esquerda



Aérea

Khz	0,25	0,5	1	2	3	4	6	8
OD db	NDG	20	15	20	20	20	25	20

Khz	0,25	0,5	1	2	3	4	6	8
OE db	NDG	20	15	20	20	25	25	20

Ossea

Khz	0,25	0,5	1	2	3	4	6
OD db	NDG	NDG	NDG	NDG	NDG	NDG	NDG

Khz	0,25	0,5	1	2	3	4	6
OE db	NDG	NDG	NDG	NDG	NDG	NDG	NDG

Médias Tritonais

Khz	0,5	1	2	=	3	4	6	=
OD db	20	15	20	18	20	20	25	22

Khz	0,5	1	2	=	3	4	6	=
OE db	20	15	20	18	20	25	25	23

Laudo Clínico OD

Audição normal

Laudo Clínico OE

Audição normal

Classificações: tipo de perda auditiva (Silman e Silvermam - 1997), grau de perda auditiva média 500khz, 1000khz e 2000khz (Lloyd e Kaplan - 1978) e configuração audiométrica (Silman e Silverman - 1997 - adaptada de Carhart, 1945 e Lloyd e Kaplan, 1978)

Classificações: tipo de perda auditiva (Silman e Silvermam - 1997), grau de perda auditiva média 500khz, 1000khz e 2000khz (Lloyd e Kaplan - 1978) e configuração audiométrica (Silman e Silverman - 1997 - adaptada de Carhart, 1945 e Lloyd e Kaplan, 1978)

Emanuel Sempio
Fonoaudiólogo
Audiologia Clínica e Ocupacional
CRFa 5-5297-8

Emanuel Sempio
Fonoaudiólogo
CRFa 5 - 5297 - 8

Assinatura eletrônica :2D010DB3039C90458F63596EBD1CDBAD
Para validar a assinatura : <https://sistema.hismet.com.br/validacao.php>

Benedito Reginaldo da Costa

** Assinado por biometria **

Modelo do Audiometro :AVS500 - VIBRASOM
Última Aferição :12/08/2024



**ATENDIMENTO CLÍNICO
EXAME N.º 739677**

Paciente

Nome : **BENEDITO REGINALDO DA COSTA**

CPF : **01756171122**

RG : /

Cargo : **INSTALADOR**

Nascimento : **23/02/1986**

AVALIAÇÃO PSICOLÓGICA

I.DESCRICÃO DE DEMANDA

A presente avaliação teve por objetivo cumprir o regimento do processo periódico com uso de uma entrevista, um teste psicométrico e o questionário SRQ 20. _____

II.PROCEDIMENTO

Para atender a demanda proposta foi realizada a aplicação do teste AC, que é considerado um teste que avalia a atenção concentrada e o formulário SRQ 20, sendo um instrumento de rastreamento psiquiátrico composto por vinte itens. _____

III.ANÁLISE

No geral obteve-se um resultado bom, obtendo percentil 20, o que representa um processo atencional médio inferior, perante os sujeitos de sua mesma faixa etária e população. No questionário de rastreamento de transtornos mentais, o sujeito relatou não apresentar sintomas. Com estado mental aparentemente conservado. _____

IV.CONCLUSÃO

Em relação aos dados apresentados e analisados, mais as observações, há indícios de que o sujeito tem condições de exercer sua função. _____

V. PRAZO DE VALIDADE DA AVALIAÇÃO

Considerando que a personalidade é dinâmica e multideterminada, esta avaliação será válida para o presente momento.

Cuiabá-MT, 16 de maio de 2025


Juliany Karoline S. Faccenda
Psicóloga
CRP 18/03950

Juliany Karoline dos Santos Faccenda

CRP-MT N.º 1803950

Autenticação Assinatura :4B5114EB511E0967E0C536F2F12315C8

Para validar a assinatura : <https://sistema.hismet.com.br/validacao.php>

Protocolo:25051610440446

Data:16/05/2025

Paciente:BENEDITO REGINALDO DA COSTA

Nasc.:23/02/1986 RG :-

CPF:01756171122

Exame :ELETROCARDIOGRAMA ECG

Resultado

FC = 69BPM (VARIA DE DE 50 A 100BPM, DE ACORDO COM AS ÚLTIMAS DIRETRIZES DE ECG DA SBC).

P-R = 0,12S (NORMAL = 0,10 A 0,20S), P SINUSAL (ONDA P SINUSAL SE POSITIVA E, D1, D2, D3, AVF).

QRS = 0,08_S (NORMAL = 0,07 A 0,11S) OBS: Q PATOLÓGICA SE AMPLITUDE FOR PELO MENOS 25% DA ONDA R.

QTC = 0,38S (NORMAL = 0,34 A 0,45S P/ HOMENS A 0,47S P/ MULHERES).

RITMO SINUSAL.

SÂQRS = +30° (NORMAL = 0 A 90°, ALGUNS AUTORES CONSIDERAM NORMAL = -30 A +110°).

Impressão diagnóstica

DENTRO DOS PARÂMETROS NORMAIS.

DRA. JAMILA LEITE XAVIER

Cardiologista CRM MT 6422 RQE 4016 MT

Dr.ª Jamila L. Xavier

v1.0 Chave:<http://sistema.imaggi.com.br/validar.php?chave=51336974236257349198693494387>

CRM-MT 6422

AV. GENERAL MELLO, 227 - POÇÃO - CEP 78015-300 - CUIABÁ - MT

FONE: (65) 3055-2051 - IMAGGI@IMAGGI.COM.BR



Protocolo:25051610572746

Data:16/05/2025

Paciente:BENEDITO REGINALDO DA COSTA

Nasc.:23/02/1986 RG :-

CPF:01756171122

Exame :ELETROENCEFALOGRAMA CLINICO

Resultado

A ATIVIDADE ELÉTRICA CEREBRAL DE REPOUSO MOSTROU-SE SIMÉTRICA ENTRE ÁREAS HOMÓLOGAS, ORGANIZADA, CONSTITUÍDA POR UM RITMO ALFA DOMINANTE,09-10HZ DE MÉDIA AMPLITUDE, COM PREDOMÍNIO NAS REGIÕES POSTERIO.
AUSÊNCIA DE ATIVIDADE EPILEPTIFORME.
DURANTE TODO O DECORRER DO EXAME, MESMO COM A ATIVAÇÃO PELA HIPERPNÉIA, NÃO FORAM REGISTRADOS GRAFOELEMENTOS PATOLÓGICOS.
ELETROENCEFALOGRAMA DIGITAL, REALIZADO DURANTE VIGÍLIA, EM CONDIÇÕES TÉCNICAS SATISFATÓRIAS.

Impressão diagnóstica

DENTRO DOS PARÂMETROS NORMAIS.

DR. CESAR ANDROLAGE
Neurologista CRM 7432 MT RQE 4011 MT
CRM-MT 7432

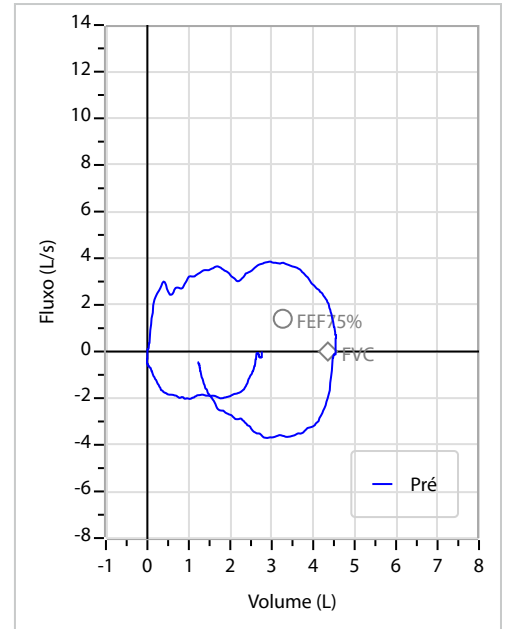
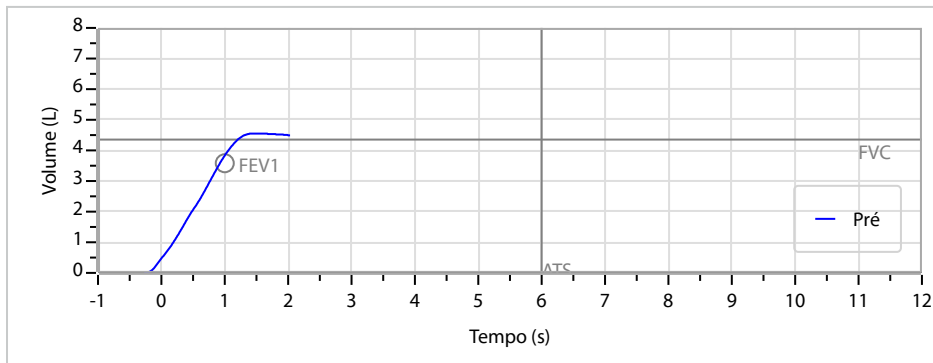
v1.0 Chave:<http://sistema.imaggi.com.br/validar.php?chave=257101303132573424530052303167>



Nome	BENEDITO REGINALDO DA COSTA		ID1	739677	Sexo	Masculino	Idade	39,2	Peso (kg)	71,00	Altura (cm)	170,0
Agrupamento	--	D.O.B.	23/02/1986	--	BMI (kg/m ²)	24,6	Fumante	Não	Anos de Tabag...	--	Cig/Dia	--
Técnico	--	Médico	--	--	Classe 2	--	Etnia	--	Outros/Não Especificado			

CAPACIDADE VITAL FORÇADA	Imprimir Resultado dos testes	Definir previsão	Posição do Teste
	10:07	GLI	SENTADO

	Meas.	Pred	% Pred	z score
FVC	L 4,57	4,35	105	
FEV1	L 3,79	3,58	106	
FEV1/FVC%	% 83,0	82,4	101	
FEV1/Vcmax%	% 83,0	82,4	101	



Interpretação

O indivíduo tem uma relação FEV1/FVC% de 83,0% e um valor FVC de 4,57 L que estão dentro dos limites normais. Os resultados do teste indicam uma **ESPIROMETRIA NORMAL**

Assinatura: _____

Cod.: 529034	Paciente: Benedito Reginaldo da Costa	Sexo: Masculino	Idade: 39 (A)
Atendido em: 16/05/2025	Profissional Solicitante: Dr.(a) Rafael Correa da Costa	Cadastro de Pessoas Físicas: CPF: 01756171122	Convênio: Hismet

GLICOSE EM JEJUM

91 mg/dL

Método: Enzimático Colorimétrico Material: Soro Coletado em: 16/05/2025 Liberado em: 16/05/2025 11:25

Valores de Referência:

70 a 99 mg/dL



Assinado Digitalmente



Suzane Naiara Santos Duarte
Biomédica
CRBM - 25964

A interpretação de qualquer teste com finalidade diagnóstica ou prognóstica depende de avaliação conjunta dos dados clínicos e da história médica do paciente.

Responsável Técnico: Bruno Bini Napoleão - CRBM 2121

Endereço: Av. General Vale,350, Bandeirantes.
Telefone:65-99295 3662

Cod.: 529034	Paciente: Benedito Reginaldo da Costa	Sexo: Masculino	Idade: 39 (A)
Atendido em: 16/05/2025	Profissional Solicitante: Dr.(a) Rafael Correa da Costa	Cadastro de Pessoas Físicas: CPF: 01756171122	Convênio: Hismet

HEMOGRAMA

Método: Automação VIDACOUNT 860 Material: PLASMA EDTA Coletado em: 16/05/2025 Liberado em: 16/05/2025 12:49

Eritrograma

		Valores de Referência
Hemácias em milhões/ mm ³:	5,17	4,30 a 5,70/mm ³
Hemoglobina em g/dL.....:	15,9	13,5 a 17,5g/dL
Hematócrito em %.....:	47,7	39,0 a 50,0%
Vol. Glob. Média em fl.....:	92,3	80,0 a 95,0fl
Hem. Glob. Média em pg.....:	30,8	26,0 a 34,0pg
C.H. Glob. Média em g/dL.....:	33,3	31,0 a 36,0g/dL
RDW.....:	13,7	11,0 a 15,0%

Leucograma

Leucócitos.....:	5.890/mm³		3.500 a 10.000/mm ³
Neutrófilos.....:	72,2%	4.253/mm³	50 a 70 2000 a 7000
Blastos.....:	0,0%	0/mm³	0 0
Promielocitos.....:	0,0%	0/mm³	0 0
Mielocitos.....:	0,0%	0/mm³	0 0
Metamielocitos.....:	0,0%	0/mm³	0 0
Bastões.....:	0,0%	0/mm³	0 a 6 0 a 600
Segmentados.....:	72,2%	4.253/mm³	50 a 70 2000 a 7000
Eosinófilos.....:	2,1%	124/mm³	2 a 4 80 a 600
Basófilos.....:	0,3%	18/mm³	0 a 2 0 a 200
Linfócitos típicos.....:	21,9%	1.290/mm³	25 a 35 1000 a 3500
Linfócitos atípicos.....:	0,0%	0/mm³	0 0
Monócitos.....:	3,5%	206/mm³	2 a 10 400 a 1000

Plaquetas

Plaquetas.....:	227.000/mm³	150.000 a 450.000/mm ³
VPM.....:	10,1/fl	6,7 a 10,0fl
Plaquetócrito.....:	0,229%	0,10 a 0,50%
PDW.....:	14,9	15,0 a 17,9%



Assinado Digitalmente



Dr. Bruno Bini Napoleão
Biomédico
CRBM - 2121

A interpretação de qualquer teste com finalidade diagnóstica ou prognóstica depende de avaliação conjunta dos dados clínicos e da história médica do paciente.

Responsável Técnico: Bruno Bini Napoleão - CRBM 2121

Endereço: Av. General Vale,350, Bandeirantes.
Telefone:65-99295 3662


FOLHA DE LEITURA RADIOLÓGICA — CLASSIFICAÇÃO INTERNACIONAL DE RADIOGRAFIAS DE PNEUMOCONIOSE - OIT 2011
Nome: BENEDITO REGINALDO DA COSTA **RG:** NÃO INFORMADO **Sexo:** MASCULINO

Nascimento: 23/03/1986 39 a. 1 m. **CPF:** 017.561.711-22 **Controle:** 1747401955 **Data exame:** 16/05/2025

Empresa: IMAGGI CLINICA DE RADIOLOGIA E DIAG POR **Indicação:** NÃO INFORMADO **Função:** NAO INFORMADO

Raio-X digital: Sim Não

Leitura em negatoscópio: Sim Não

1A - Qualidade técnica: 1 2 3 4
 Comentário:

1B - Radiografia normal: Sim (finalizar a leitura)
 Não (passe para a seção 2)

2A - Alguma anormalidade de parênquima consistente de com pneumoconiose? Sim (complete 2B e 2C)
 Não (passe para a seção 3)

2B - Pequenas opacidades
2C - Grandes opacidades

A) Formas e tamanhos		b) Zonas		C) Profusão		
Primárias	Secundárias	D	E	0/- []	0/0 []	0/1 []
p []	s []	p []	s []	1/0 []	1/1 []	1/2 []
q []	t []	q []	t []	2/1 []	2/2 []	2/3 []
r []	u []	r []	u []	3/2 []	3/3 []	3/+ []

0 []	A []	B []	C []
-------	-------	-------	-------

3A - Alguma anormalidade pleural consistente com pneumoconiose? Sim (complete 3B, 3C e 3D)
 Não (passe para a seção 4)

3B - Placas Sim Não

Local	Calcificação	Extensão da parede (combinado perfil e frontal)	Largura (opcional) (mínimo de 3mm para
Parede em perfil	0 [] D [] E []	0 [] D [] 1 [] 2 [] 3 []	D [] A [] B [] C []
Frontal	0 [] D [] E []	0 [] E [] 1 [] 2 [] 3 []	E [] A [] B [] C []
Diafragma	0 [] D [] E []	Até 1/4 da parede lateral = 1	Até 1/4 da parede lateral = 1
Outros locais	0 [] D [] E []	1/4 à 1/2 da parede lateral = 2	1/4 à 1/2 da parede lateral = 2
		> 1/2 da parede lateral = 3	> 1/2 da parede lateral = 3

3C - Obliteração do seio 0 [] D [] E []

3D - Espessamento pleural Sim Não

Local	Calcificação	Extensão da parede (combinado perfil e frontal)	Largura (opcional) (mínimo de 3mm para
Parede em perfil	0 [] D [] E []	0 [] D [] 1 [] 2 [] 3 []	D [] A [] B [] C []
Frontal	0 [] D [] E []	0 [] E [] 1 [] 2 [] 3 []	E [] A [] B [] C []
		Até 1/4 da parede lateral = 1	3 à 5 mm = a
		1/4 à 1/2 da parede lateral = 2	5 à 10 mm = b
		> 1/2 da parede lateral = 3	> 10 mm = c

4A - Outras anormalidades? Sim (complete 4B) Não (finalizar leitura)

4B - Símbolos: (*) od: Necessário um comentário.

aa	at	ax	bu	ca	cg	cn	co	cp	cv	di	ef	em	es	fr	hi	ho	id	ih	kl	me	pa	pb	pi	px	ra	rp	tb	od
----	----	----	----	----	----	----	----	----	----	----	----	----	----	----	----	----	----	----	----	----	----	----	----	----	----	----	----	----

Descrição do item 4B: aa = Aorta aterosclerótica | at = Espessamento pleural apical significativo | ax = Coalescência de pequenas opacidades | bu = Bolhas | ca = Câncer | cg = Nódulos não pneumoconióticos calcificados | cn = Calcificação de pequenas opacidades pneumoconióticas | co = Anormalidade de forma e tamanho do coração | cp = Cor pulmonale | cv = Cavidade | di = Distorção significativa de estrutura intratorácica | ef = Derrame pleural | em = Enfisema | es = Calcificações em casca de ovo | fr = Fratura(s) de costela(s) recente(s) ou consolidada(s) | hi = Aumento de gânglios hilares e/ou mediastinais | ho = Faveolamento | id = Borda diafragmática mal definida | ih = Borda cardíaca mal definida | kl = Linhas septais (kerley) | me = Mesotelioma | od = Outras doenças | pa = Atelectasia laminar | pb — Banda(s) parenquimatosa(s) | pi = Espessamento pleural de cisura(s) interlobar(es) | px = Pneumotórax | ra = Atelectasia redonda | rp — Pneumoconiose reumatóide | tb = Tuberculose

4C - Comentários:

Belo Horizonte, sexta-feira, 16 de maio de 2025

10:58:11

Página 1 de 1

 Dra. Susana Trigo Bianchessi
 CRM 97179
 Assinatura eletrônica

DRA SUSANA TRIGO BIANCHESSI
 CRM 97179 - RQE 23856 - Radiologista