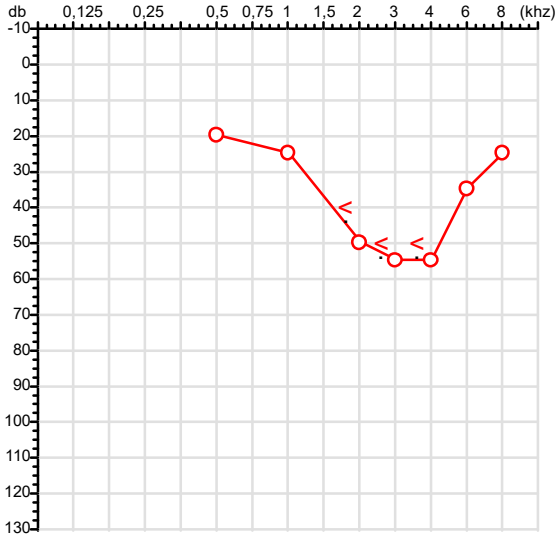


CPF :718.746.751-63	Paciente :Paul Jose Martinez Palomino	RG :/
CNPJ :03.819.157/0011-03	Razão :ACOS CUIABA METALURGICA INDUSTRIAL LTDA	
Nascimento :03/10/1974	Idade : 50 anos	
Motivo :Complementar	Setor :GERAL	
Reposuo :14h	Função :SOLDADOR I	
Data do Exame : 23/05/2025		

Orelha Direita



Aérea

Khz	0,25	0,5	1	2	3	4	6	8
OD db	NDG	20	25	50	55	55	35	25

Ossea

Khz	0,25	0,5	1	2	3	4	6
OD db	NDG	NDG	NDG	40	50	50	NDG

Médias Tritonais

Khz	0,5	1	2	=	3	4	6	=
OD db	20	25	50	32	55	55	35	48

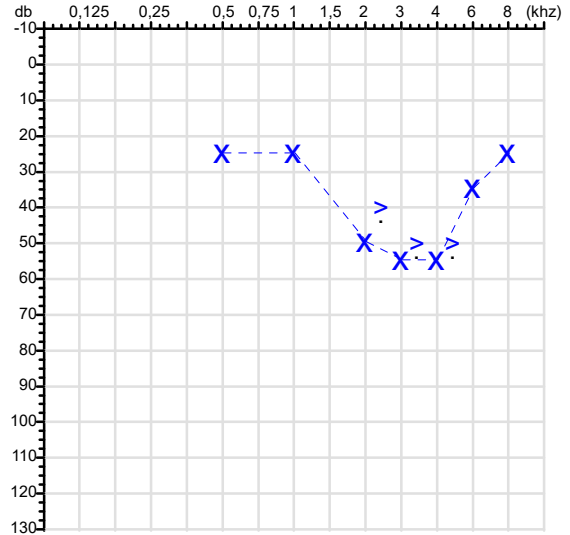
Laudo Clínico OD

Perda auditiva neurossensorial de grau leve com configuração em U

Classificações: tipo de perda auditiva (Silman e Silvermam - 1997), grau de perda auditiva média 500khz, 1000khz e 2000khz (Lloyd e Kaplan - 1978) e configuração audiométrica (Silman e Silverman - 1997 - adaptada de Carhart, 1945 e Lloyd e Kaplan, 1978)

Audiometria

Orelha Esquerda



Khz	0,25	0,5	1	2	3	4	6	8
OE db	NDG	25	25	50	55	55	35	25

Khz	0,25	0,5	1	2	3	4	6
OE db	NDG	NDG	NDG	40	50	50	NDG

Khz	0,5	1	2	=	3	4	6	=
OE db	25	25	50	33	55	55	35	48

Laudo Clínico OE

Perda auditiva neurossensorial de grau leve com configuração em U

Classificações: tipo de perda auditiva (Silman e Silvermam - 1997), grau de perda auditiva média 500khz, 1000khz e 2000khz (Lloyd e Kaplan - 1978) e configuração audiométrica (Silman e Silverman - 1997 - adaptada de Carhart, 1945 e Lloyd e Kaplan, 1978)

Emanuel Sempio
Fonoaudiólogo
Audiologia Clínica e Ocupacional
CRFa/ 5-5297-8

Emanuel Sempio
Fonoaudiólogo
CRFa 5 - 5297 - 8

Assinatura eletrônica :00566A0F32288F5D40BADA3CE7D7F4CE
Para validar a assinatura : <https://sistema.hismet.com.br/validacao.php>

Paul Jose Martinez Palomino
** Assinado por biometria **

Modelo do Audiometro :AVS500 - VIBRASOM
Última Aferição :12/08/2024

Cod.: 529961	Paciente: Paul Jose Martinez Palomino	Sexo: Masculino	Idade: 50 (A)
Atendido em: 23/05/2025	Profissional Solicitante: Dr.(a) Rafael Correa da Costa	Cadastro de Pessoas Físicas: CPF: 71874675163	Convênio: Hismet

HEMOGRAMA

Método: Automação VIDACOUNT 860 Material: PLASMA EDTA Coletado em: 23/05/2025 Liberado em: 23/05/2025 11:27

Eritrograma

		Valores de Referência
Hemácias em milhões/ mm ³:	4,70	4,30 a 5,70/mm ³
Hemoglobina em g/dL.....:	14,4	13,5 a 17,5g/dL
Hematócrito em %.....:	43,9	39,0 a 50,0%
Vol. Glob. Média em fl.....:	93,4	80,0 a 95,0fl
Hem. Glob. Média em pg.....:	30,6	26,0 a 34,0pg
C.H. Glob. Média em g/dL.....:	32,8	31,0 a 36,0g/dL
RDW.....:	14,3	11,0 a 15,0%

Leucograma

Leucócitos.....:	6.510/mm³		3.500 a 10.000/mm ³
Neutrófilos.....:	71,7%	4.668/mm³	50 a 70 2000 a 7000
Blastos.....:	0,0%	0/mm³	0 0
Promielocitos.....:	0,0%	0/mm³	0 0
Mielocitos.....:	0,0%	0/mm³	0 0
Metamielocitos.....:	0,0%	0/mm³	0 0
Bastões.....:	0,0%	0/mm³	0 a 6 0 a 600
Segmentados.....:	71,7%	4.668/mm³	50 a 70 2000 a 7000
Eosinófilos.....:	1,0%	65/mm³	2 a 4 80 a 600
Basófilos.....:	0,3%	20/mm³	0 a 2 0 a 200
Linfócitos típicos.....:	20,0%	1.302/mm³	25 a 35 1000 a 3500
Linfócitos atípicos.....:	0,0%	0/mm³	0 0
Monócitos.....:	7,0%	456/mm³	2 a 10 400 a 1000

Plaquetas

Plaquetas.....:	199.000/mm³	150.000 a 450.000/mm ³
VPM.....:	11,7/fl	6,7 a 10,0fl
Plaquetócrito.....:	0,233%	0,10 a 0,50%
PDW.....:	16,7	15,0 a 17,9%



Assinado Digitalmente



Suzane Naiara dos Santos Duarte
Biomédica
CRBM - 25964

A interpretação de qualquer teste com finalidade diagnóstica ou prognóstica depende de avaliação conjunta dos dados clínicos e da história médica do paciente.

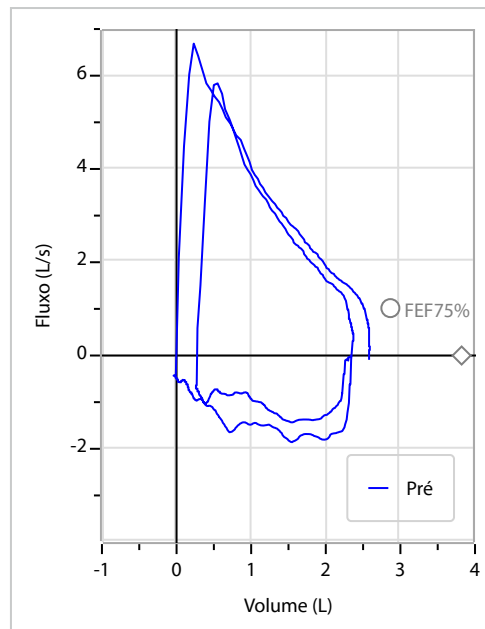
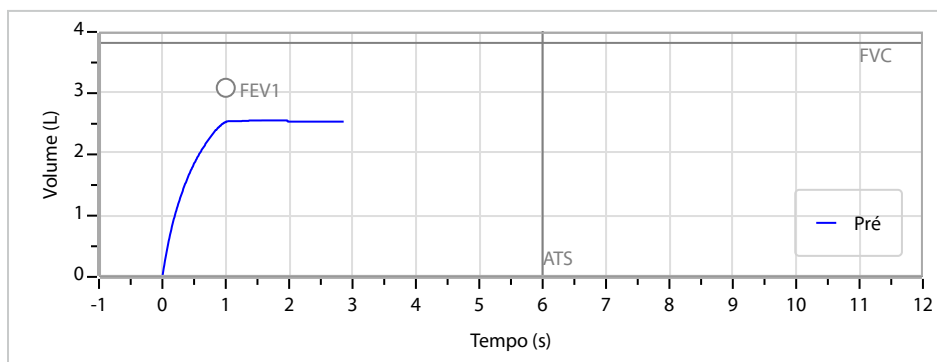
Responsável Técnico: Bruno Bini Napoleão - CRBM 2121

Endereço: Av. General Vale,350, Bandeirantes.
Telefone:65-99295 3662

Nome	PAUL JOSE MARTINEZ PALOMINO		ID1	741164	Sexo	Masculino	Idade	50,6	Peso (kg)	75,00	Altura (cm)	165,0
Agrupamento	--	D.O.B.	03/10/1974	--	BMI (kg/m2)	27,5	Fumante	Não	Anos de Tabag...	--	Cig/Dia	--
Técnico	--	Médico	--	--	Classe 2	--	Etnia	--	Outros/Não Especificado			

CAPACIDADE VITAL FORÇADA	Imprimir Resultado dos testes	Definir previsão	Posição do Teste
	08:55	GLI	SENTADO

	Meas.	Pred	% Pred	z score	
FVC	L	2,64	3,82	69	
FEV1	L	2,61	3,09	84	
FEV1/FVC%	%	98,8	80,8	122	
FEV1/Vcmax%	%	98,8	80,8	122	



Interpretação

O indivíduo tem uma relação FEV1/FVC% de 98,8% que está dentro do limite normal e um valor FVC de 2,64 L que está abaixo de LLN. Os resultados do teste indicam uma POSSÍVEL RESTRIÇÃO.

Assinatura: _____

Dr Rafael Correa da Costa
 Médico - CRM/MT 8885
 Clínica Médica - RQE 6747
 Médico do Trabalho - RQE 6179
 Hismet - Medicina do Trabalho - 65-3321 7051


FOLHA DE LEITURA RADIOLÓGICA — CLASSIFICAÇÃO INTERNACIONAL DE RADIOGRAFIAS DE PNEUMOCONIOSE - OIT 2011
Nome: PAUL JOSE MARTINEZ PALOMINO

RG: NÃO INFORMADO

Sexo: MASCULINO

Nascimento: 03/10/1974 50 a. 7 m.

CPF: 718.746.751-63

Controle: 1748003808

Data exame: 23/05/2025

Empresa: IMAGGI CLINICA DE RADIOLOGIA E DIAG POR

Indicação: NÃO INFORMADO

Função: NAO INFORMADO

Raio-X digital: [] Sim [X] Não

Leitura em negatoscópio: [] Sim [X] Não

1A - Qualidade técnica: [X] 1 [] 2 [] 3 [] 4

Comentário:

1B - Radiografia normal: [X] Sim (finalizar a leitura)

[] Não (passe para a seção 2)

2A - Alguma anormalidade de parênquima consistente de com pneumoconiose? [] Sim (complete 2B e 2C)

[] Não (passe para a seção 3)

2B - Pequenas opacidades

A) Formas e tamanhos		b) Zonas		C) Profusão		
Primárias	Secundárias	D	E	0/- []	0/0 []	0/1 []
p []	s []	p []	s []	1/0 []	1/1 []	1/2 []
q []	t []	q []	t []	2/1 []	2/2 []	2/3 []
r []	u []	r []	u []	3/2 []	3/3 []	3/+ []

2C - Grandes opacidades

0 [] A [] B [] C []

3A - Alguma anormalidade pleural consistente com pneumoconiose? [] Sim (complete 3B, 3C e 3D)

[] Não (passe para a seção 4)

3B - Placas [] Sim [] Não

Local	Calcificação	Extensão da parede (combinado perfil e frontal)	Largura (opcional) (mínimo de 3mm para
Parede em perfil	0 [] D [] E []	0 [] D [] 1 [] 2 [] 3 []	D [] A [] B [] C []
Frontal	0 [] D [] E []	0 [] E [] 1 [] 2 [] 3 []	E [] A [] B [] C []
Diafragma	0 [] D [] E []	Até 1/4 da parede lateral = 1	Até 1/4 da parede lateral = 1
Outros locais	0 [] D [] E []	1/4 à 1/2 da parede lateral = 2	1/4 à 1/2 da parede lateral = 2
		> 1/2 da parede lateral = 3	> 1/2 da parede lateral = 3

3C - Obliteração do seio 0 [] D [] E []

3D - Espessamento pleural [] Sim [] Não

Local	Calcificação	Extensão da parede (combinado perfil e frontal)	Largura (opcional) (mínimo de 3mm para
Parede em perfil	0 [] D [] E []	0 [] D [] 1 [] 2 [] 3 []	D [] A [] B [] C []
Frontal	0 [] D [] E []	0 [] E [] 1 [] 2 [] 3 []	E [] A [] B [] C []
		Até 1/4 da parede lateral = 1	3 à 5 mm = a
		1/4 à 1/2 da parede lateral = 2	5 à 10 mm = b
		> 1/2 da parede lateral = 3	> 10 mm = c

4A - Outras anormalidades? [] Sim (complete 4B) [] Não (finalizar leitura)

4B - Símbolos: (*) od: Necessário um comentário.

aa	at	ax	bu	ca	cg	cn	co	cp	cv	di	ef	em	es	fr	hi	ho	id	ih	kl	me	pa	pb	pi	px	ra	rp	tb	od
----	----	----	----	----	----	----	----	----	----	----	----	----	----	----	----	----	----	----	----	----	----	----	----	----	----	----	----	----

Descrição do item 4B: aa = Aorta aterosclerótica | at = Espessamento pleural apical significativo | ax = Coalescência de pequenas opacidades | bu = Bolhas | ca = Câncer | cg = Nódulos não pneumoconióticos calcificados | cn = Calcificação de pequenas opacidades pneumoconióticas | co = Anormalidade de forma e tamanho do coração | cp = Cor pulmonale | cv = Cavidade | di = Distorção significativa de estrutura intratorácica | ef = Derrame pleural | em = Enfisema | es = Calcificações em casca de ovo | fr = Fratura(s) de costela(s) recente(s) ou consolidada(s) | hi = Aumento de gânglios hilares e/ou mediastinais | ho = Faveolamento | id = Borda diafragmática mal definida | ih = Borda cardíaca mal definida | kl = Linhas septais (kerley) | me = Mesotelioma | od = Outras doenças | pa = Atelectasia laminar | pb — Banda(s) parenquimatosa(s) | pi = Espessamento pleural de cisura(s) interlobar(es) | px = Pneumotórax | ra = Atelectasia redonda | rp — Pneumoconiose reumatóide | tb = Tuberculose

4C - Comentários:

Belo Horizonte, sexta-feira, 23 de maio de 2025

12:02:59

Página 1 de 1



Dr Henrique Trigo

CRM: 95422 - RqE Nº: 26347 -