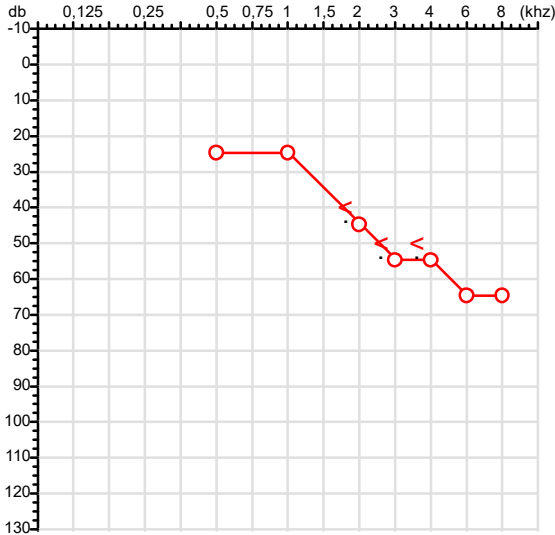


CPF :481.432.271-20	Paciente :Edvilson Correa da Cruz	RG :/
CNPJ :02.837.996/0001-10	Razão :GUAXE CONSTRUTORA LTDA	
Nascimento :06/03/1967	Idade : 58 anos	
Motivo :Admissional	Setor :MANUTENCAO	
Reposuo :14h	Função :ENCARREGADO(A) DE MANUTENCAO	
Data do Exame : 02/06/2025		

**Orelha Direita**



**Aérea**

Khz	0,25	0,5	1	2	3	4	6	8
OD db	NDG	25	25	45	55	55	65	65

**Ossea**

Khz	0,25	0,5	1	2	3	4	6
OD db	NDG	NDG	NDG	40	50	50	NDG

**Médias Tritonais**

Khz	0,5	1	2	=	3	4	6	=
OD db	25	25	45	32	55	55	65	58

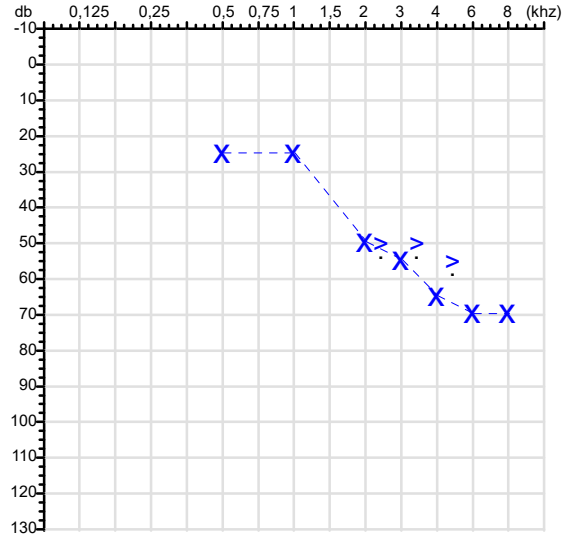
**Laudo Clínico OD**

Perda auditiva neurossensorial de grau leve com configuração descendente acentuada

Classificações: tipo de perda auditiva (Silman e Silvermam - 1997), grau de perda auditiva média 500khz, 1000khz e 2000khz (Lloyd e Kaplan - 1978) e configuração audiométrica (Silman e Silverman - 1997 - adaptada de Carhart, 1945 e Lloyd e Kaplan, 1978)

**Audiometria**

**Orelha Esquerda**



Khz	0,25	0,5	1	2	3	4	6	8
OE db	NDG	25	25	50	55	65	70	70

Khz	0,25	0,5	1	2	3	4	6
OE db	NDG	NDG	NDG	50	50	55	NDG

Khz	0,5	1	2	=	3	4	6	=
OE db	25	25	50	33	55	65	70	63

**Laudo Clínico OE**

Perda auditiva neurossensorial de grau leve com configuração descendente em rampa

Classificações: tipo de perda auditiva (Silman e Silvermam - 1997), grau de perda auditiva média 500khz, 1000khz e 2000khz (Lloyd e Kaplan - 1978) e configuração audiométrica (Silman e Silverman - 1997 - adaptada de Carhart, 1945 e Lloyd e Kaplan, 1978)

*Emanuel Sempio*  
Fonoaudiólogo  
Audiologia Clínica e Ocupacional  
CRFa 5-5297-8

Emanuel Sempio  
Fonoaudiólogo  
CRFa 5 - 5297 - 8  
Assinatura eletrônica :CB10D0356B22F63E44E86EB747B4B5C1  
Para validar a assinatura : <https://sistema.hismet.com.br/validacao.php>

*Edvilson Correa da Cruz*

\*\* Assinado por biometria \*\*

Modelo do Audiometro :AVS500 - VIBRASOM  
Última Aferição :12/08/2024

Protocolo:2506021206489

Data:02/06/2025

Paciente:EDVILSON CORREA DA CRUZ

Nasc.:06/03/1967 RG :-

CPF:48143227120

Exame :RX COLUNA LOMBO SACRA AP / PERFIL

### Resultado

CORPOS VERTEBRAIS VISUALIZADOS COM MORFOLOGIA E TEXTURA HABITUAIS.  
APÓFISES ESPINHOSAS, TRANSVERSAS E PEDÍCULOS SEM ANORMALIDADES.  
AUSÊNCIA DE ASSIMETRIAS EVIDENTES OU ESCOLIOSE DA COLUNA.  
OSTEOFITOS MARGINAIS INCIPIENTES EM CORPOS VERTEBRAIS.  
LINHA DE PESO PROJETADO ANTERIOR A BASE DO SACRO.  
REDUÇÃO DOS ESPAÇOS DISCAIS NOS NÍVEIS L2-L3 A L5-S1, COM OSTEÓFITOS MARGINAIS ADJACENTES.  
DEMAIS ESPAÇOS DISCAIS DENTRO DOS LIMITES DA NORMALIDADE.  
ALTERAÇÕES DEGENERATIVAS DAS INTERAPOFISÁRIAS EM L5-S1.



---

Dr. Leandro M. Colmanetti

Médico Radiologista CRM 5995 MT RQE 4585 MT

v1.0 Chave:<http://sistema.imaggi.com.br/validar.php?chave=709143147835934706338619222691>

