

Protocolo:2507070906009

Data:07/07/2025

Paciente:CLARINDO DE SOUZA SANTOS

Nasc.:11/06/1970 RG :14348160-SSP MT

CPF:35060778215

Exame :RX COLUNA CERVICAL AP / PERFIL

### Resultado

CORPOS VERTEBRAIS VISUALIZADOS COM MORFOLOGIA E TEXTURA HABITUAIS.  
APÓFISES ESPINHOSAS, TRANSVERSAS E PEDÍCULOS SEM ANORMALIDADES.  
OSTEOFITOS MARGINAIS INCIPIENTES EM C5 A C7.  
REDUÇÃO DO ESPAÇO DISCAL NO NÍVEL C6-C7, COM OSTEOFITOS MARGINAIS ADJACENTES.  
DEMAIS ESPAÇOS DISCAIS DENTRO DOS LIMITES DA NORMALIDADE.  
CALCIFICAÇÃO NA TOPOGRAFIA DO LIGAMENTO LONGITUDINAL ANTERIOR EM C6-C7 E C7-T1



---

Dr. Leandro M. Colmanetti

Médico Radiologista CRM 5995 MT RQE 4585 MT

v1.0 Chave:<http://sistema.imaggi.com.br/validar.php?chave=883201022073657110528603847505>



Cod.: 537321	Paciente: <b>Clarindo de Souza Santos</b>	Sexo: Masculino	Idade: 55 (A)
Atendido em: 07/07/2025	Profissional Solicitante: Dr.(a) Rafael Correa da Costa	Cadastro de Pessoas Físicas: CPF: 35060778215	Convênio: Hismet

## GLICOSE EM JEJUM

101 mg/dL

Método: Enzimático Colorimétrico Material: Soro Coletado em: 07/07/2025 Liberado em: 07/07/2025 18:49

Valores de Referência:

70 a 99 mg/dL

Histórico de Resultados

102 mg/dL

27/05/2025



Assinado Digitalmente



Dra. Julia Cristina da Silva  
Biomédica  
CRBM - 24963

A interpretação de qualquer teste com finalidade diagnóstica ou prognóstica depende de avaliação conjunta dos dados clínicos e da história médica do paciente.

Responsável Técnico: Bruno Bini Napoleão - CRBM 2121

Endereço: Av. General Vale,350, Bandeirantes.  
Telefone:65-99295 3662

Protocolo:25070708453746

Data:07/07/2025

Paciente:CLARINDO DE SOUZA SANTOS

Nasc.:11/06/1970 RG :14348160-SSP MT

CPF:35060778215

Exame :ELETROCARDIOGRAMA ECG

### Resultado

FC = 79BPM (VARIA DE DE 50 A 100BPM, DE ACORDO COM AS ÚLTIMAS DIRETRIZES DE ECG DA SBC).

P-R = 0,12S (NORMAL = 0,10 A 0,20S), P SINUSAL (ONDA P SINUSAL SE POSITIVA E, D1, D2, D3, AVF).

QRS = 0,08S (NORMAL = 0,07 A 0,11S) OBS: Q PATOLÓGICA SE AMPLITUDE FOR PELO MENOS 25% DA ONDA R.

QTC = 0,40S (NORMAL = 0,34 A 0,45S P/ HOMENS A 0,47S P/ MULHERES).

RITMO SINUSAL.

SÂQRS = +60° (NORMAL = 0 A 90°, ALGUNS AUTORES CONSIDERAM NORMAL = -30 A +110°).

Impressão diagnóstica

DENTRO DOS PARÂMETROS NORMAIS.

DRA. JAMILA LEITE XAVIER

Cardiologista CRM MT 6422 RQE 4016 MT

*Dr.ª Jamila L. Xavier*

v1.0 Chave:<http://sistema.imaggi.com.br/validar.php?chave=293360525393746137085758108769>

CRM-MT 6422

AV. GENERAL MELLO, 227 - POÇÃO - CEP 78015-300 - CUIABÁ - MT

FONE: (65) 3055-2051 - [IMAGGI@IMAGGI.COM.BR](mailto:IMAGGI@IMAGGI.COM.BR)



Protocolo:25070708481646

Data:07/07/2025

Paciente:CLARINDO DE SOUZA SANTOS

Nasc.:11/06/1970 RG :14348160-SSP MT

CPF:35060778215

Exame :ELETROENCEFALOGRAMA CLINICO

### Resultado

A ATIVIDADE ELÉTRICA CEREBRAL DE REPOUSO MOSTROU-SE SIMÉTRICA ENTRE ÁREAS HOMÓLOGAS, ORGANIZADA, CONSTITUÍDA POR UM RITMO ALFA DOMINANTE,09-10HZ DE MÉDIA AMPLITUDE, COM PREDOMÍNIO NAS REGIÕES POSTERIO.  
AUSÊNCIA DE ATIVIDADE EPILEPTIFORME.  
DURANTE TODO O DECORRER DO EXAME, MESMO COM A ATIVAÇÃO PELA HIPERPNÉIA, NÃO FORAM REGISTRADOS GRAFOELEMENTOS PATOLÓGICOS.  
ELETROENCEFALOGRAMA DIGITAL, REALIZADO DURANTE VIGÍLIA, EM CONDIÇÕES TÉCNICAS SATISFATÓRIAS.

Impressão diagnóstica

DENTRO DOS PARÂMETROS NORMAIS.

---

DR. CESAR ANDROLAGE  
Neurologista CRM 7432 MT RQE 4011 MT  
CRM: MT 7432

v1.0 Chave:<http://sistema.imaggi.com.br/validar.php?chave=525259084454831735945621856283>



Protocolo:2507070906359

Data:07/07/2025

Paciente:CLARINDO DE SOUZA SANTOS

Nasc.:11/06/1970 RG :14348160-SSP MT

CPF:35060778215

Exame :RX COLUNA LOMBAR AP/P

### Resultado

CORPOS VERTEBRAIS VISUALIZADOS COM MORFOLOGIA E TEXTURA HABITUAIS.  
APÓFISES ESPINHOSAS, TRANSVERSAS E PEDÍCULOS SEM ANORMALIDADES.  
TRANSIÇÃO LOMBOSSACRA DE ASPECTO NORMAL.  
ESPAÇOS DISCAIS DENTRO DOS LIMITES DA NORMALIDADE.  
AUSÊNCIA DE ASSIMETRIAS EVIDENTES OU ESCOLIOSE DA COLUNA.  
OSTEOFITOS MARGINAIS INCIPIENTES EM CORPOS VERTEBRAIS.  
LINHA DE PESO PROJETADO ANTERIOR A BASE DO SACRO.  
ALTERAÇÕES DEGENERATIVAS DAS INTERAPOFISÁRIAS EM L5-S1.



---

Dr. Leandro M. Colmanetti

Médico Radiologista CRM 5995 MT RQE 4585 MT

v1.0 Chave:<http://sistema.imaggi.com.br/validar.php?chave=956824465845651479255561136606>





## ATESTADO DE ACUIDADE VISUAL

CNPJ : 01637895018422 Fantasia : VOTORANTIM CUIABA  
Razão Social : VOTORANTIM CIMENTOS SA  
Endereço : ROD. MT 401 N.º S/N Complemento : KM 14,4 ZONA RURAL FAZ. BELA  
Cidade / UF : CUIABÁ / MT CEP : 78108000 <sup>VISTA</sup>

### Funcionário

Nome : Clarindo de Souza Santos Setor: GERAL  
CPF : 35060778215 Cargo: TEC. MANUTENCAO I  
RG : 14348160 / SSP MT Nascimento: 11/06/1970

### Ficha de Acuidade Visual

#### Longe

Método de avaliação : Escala Optométrica de Snellen

##### SEM CORREÇÃO

OD: 20/50

OE: 20/50

##### COM CORREÇÃO

OD: 20/10

OE: 20/10

#### Perto

Método de avaliação : Tabela de Jaeger

CORREÇÃO : NÃO

RESULTADO OLHO DIREITO : J1

RESULTADO OLHO ESQUERDO : J1

#### Teste Cromático

Visão Cromatica: NORMAL

Usa lente/óculos: Sim

Resultado: NORMAL

Cuiabá 7 de julho de 2025

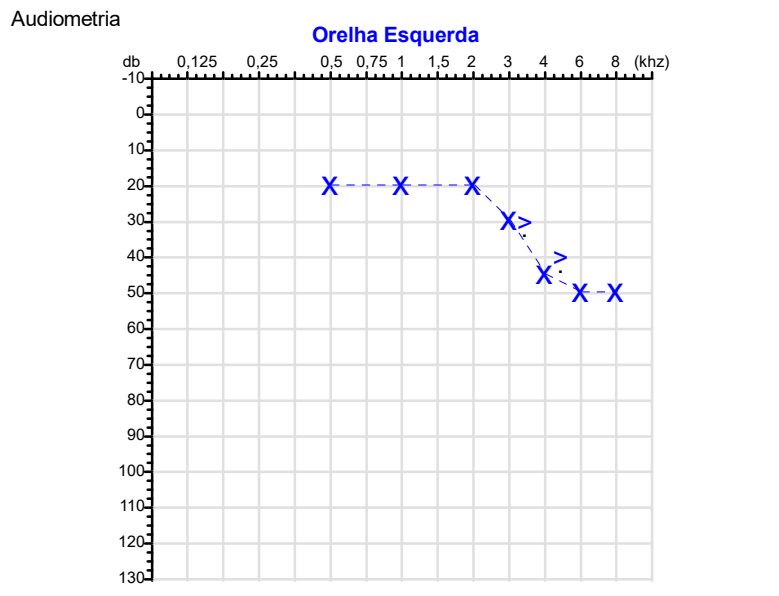
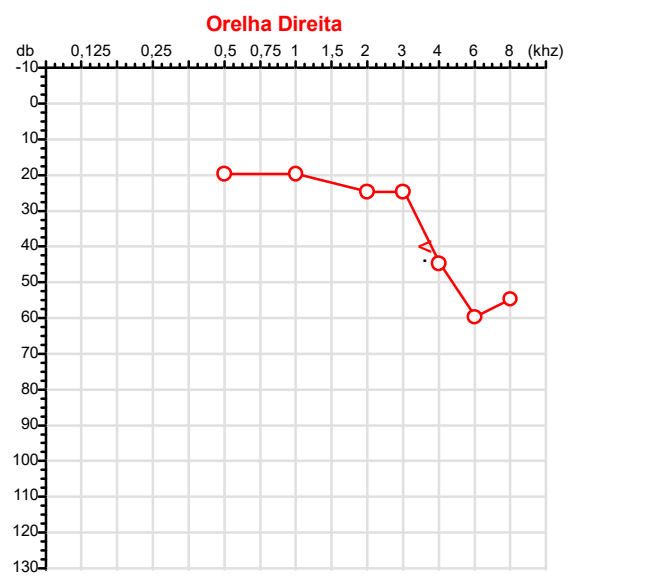
Dr. João Batista de Almeida  
Médico  
CRM-MT 15709

Dr. João Batista de Almeida Junior

CRM-MT 15709

Autenticação Assinatura :53F4504AA5D6CA6A3553F768C72EC502  
Para validar a assinatura : <https://sistema.hismet.com.br/validacao.php>

CPF :350.607.782-15      Paciente :CLARINDO DE SOUZA SANTOS      RG :14348160/SSP MT  
 CNPJ :01.637.895/0184-22      Razão :VOTORANTIM CIMENTOS SA  
 Nascimento :11/06/1970      Idade : 55 anos  
 Motivo :Admissional      Setor :GERAL  
 Repouso :14h      Função :TEC. MANUTENCAO I  
 Data do Exame : 07/07/2025



**Aérea**

kHz	0,25	0,5	1	2	3	4	6	8
OD db	NDG	20	20	25	25	45	60	55

kHz	0,25	0,5	1	2	3	4	6	8
OE db	NDG	20	20	20	30	45	50	50

**Ossea**

kHz	0,25	0,5	1	2	3	4	6
OD db	NDG	NDG	NDG	NDG	NDG	40	NDG

kHz	0,25	0,5	1	2	3	4	6
OE db	NDG	NDG	NDG	NDG	30	40	NDG

**Médias Tritonais**

kHz	0,5	1	2	=	3	4	6	=
OD db	20	20	25	22	25	45	60	43

kHz	0,5	1	2	=	3	4	6	=
OE db	20	20	20	20	30	45	50	42

**Laudo Clínico OD**  
 Alteração auditiva neurosensorial com configuração descendente acentuada

**Laudo Clínico OE**  
 Alteração auditiva neurosensorial com configuração descendente acentuada

Classificações: tipo de perda auditiva (Silman e Silvermam - 1997), grau de perda auditiva média 500khz, 1000khz e 2000khz (Lloyd e Kaplan - 1978) e configuração audiométrica (Silman e Silverman - 1997 - adaptada de Carhart, 1945 e Lloyd e Kaplan, 1978)

Classificações: tipo de perda auditiva (Silman e Silvermam - 1997), grau de perda auditiva média 500khz, 1000khz e 2000khz (Lloyd e Kaplan - 1978) e configuração audiométrica (Silman e Silverman - 1997 - adaptada de Carhart, 1945 e Lloyd e Kaplan, 1978)

*Emanuel Sempio*  
 Fonoaudiólogo  
 Audiologia Clínica e Ocupacional  
 CRFa 5-5297-8

Emanuel Sempio  
 Fonoaudiólogo  
 CRFa 5 - 5297 - 8  
 Assinatura eletrônica :2FB6EEEE6ABB6EBA444F46A00D6BF3B3C  
 Para validar a assinatura : <https://sistema.hismet.com.br/validacao.php>

*Clarindo de Souza Santos*  
 \*\* Assinado por biometria \*\*

Modelo do Audiometro :AVS500 - VIBRASOM  
 Última Aferição :12/08/2024

Cod.: 537321	Paciente: <b>Clarindo de Souza Santos</b>	Sexo: Masculino	Idade: 55 (A)
Atendido em: 07/07/2025	Profissional Solicitante: Dr.(a) Rafael Correa da Costa	Cadastro de Pessoas Físicas: CPF: 35060778215	Convênio: Hismet

## HEMOGRAMA

Método: Automação VIDA COUNT 860 Material: PLASMA EDTA Coletado em: 07/07/2025 Liberado em: 07/07/2025 11:37

### Eritrograma

		Valores de Referência
Hemácias em milhões/ mm <sup>3</sup> .....:	<b>4,85</b>	4,30 a 5,70/mm <sup>3</sup>
Hemoglobina em g/dL.....:	<b>13,3</b>	13,5 a 17,5g/dL
Hematócrito em %.....:	<b>40,0</b>	39,0 a 50,0%
Vol. Glob. Média em fl.....:	<b>82,5</b>	80,0 a 95,0fl
Hem. Glob. Média em pg.....:	<b>27,4</b>	26,0 a 34,0pg
C.H. Glob. Média em g/dL.....:	<b>33,3</b>	31,0 a 36,0g/dL
RDW.....:	<b>13,0</b>	11,0 a 15,0%

### Leucograma

Leucócitos.....:	6.390/mm <sup>3</sup>	3.500 a 10.000/mm <sup>3</sup>	
		%	/mm <sup>3</sup>
Neutrófilos.....:	<b>47,3%</b>	<b>3.022/mm<sup>3</sup></b>	50 a 70 2000 a 7000
Promielocitos.....:	<b>0,0%</b>	<b>0/mm<sup>3</sup></b>	0
Mielocitos.....:	<b>0,0%</b>	<b>0/mm<sup>3</sup></b>	0
Metamielocitos.....:	<b>0,0%</b>	<b>0/mm<sup>3</sup></b>	0
Bastões.....:	<b>0,0%</b>	<b>0/mm<sup>3</sup></b>	0 a 6 0 a 600
Segmentados.....:	<b>47,3%</b>	<b>3.022/mm<sup>3</sup></b>	50 a 70 2000 a 7000
Eosinófilos.....:	<b>2,2%</b>	<b>141/mm<sup>3</sup></b>	2 a 4 80 a 600
Basófilos.....:	<b>0,8%</b>	<b>51/mm<sup>3</sup></b>	0 a 2 0 a 200
Linfócitos típicos.....:	<b>40,1%</b>	<b>2.562/mm<sup>3</sup></b>	25 a 35 1000 a 3500
Linfócitos atípicos.....:	<b>0,0%</b>	<b>0/mm<sup>3</sup></b>	0
Monócitos.....:	<b>9,6%</b>	<b>613/mm<sup>3</sup></b>	2 a 10 400 a 1000
Blastos.....:	<b>0,0%</b>	<b>0/mm<sup>3</sup></b>	0

### Plaquetas

Plaquetas.....:	<b>320.000/mm<sup>3</sup></b>	150.000 a 450.000/mm <sup>3</sup>
VPM.....:	<b>9,4/fl</b>	6,7 a 10,0fl
Plaquetócrito.....:	<b>0,150%</b>	0,10 a 0,50%
PDW.....:	<b>15,1</b>	15,0 a 17,9%



Assinado Digitalmente



Dra. Julia Cristina da Silva  
Biomédica  
CRBM - 24963

A interpretação de qualquer teste com finalidade diagnóstica ou prognóstica depende de avaliação conjunta dos dados clínicos e da história médica do paciente.

Responsável Técnico: Bruno Bini Napoleão - CRBM 2121

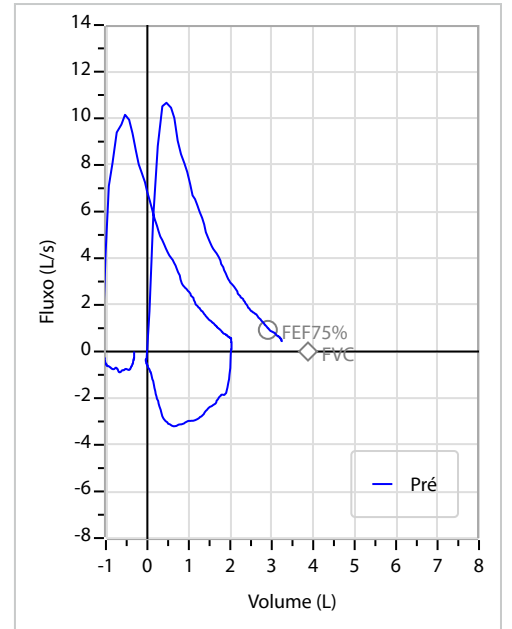
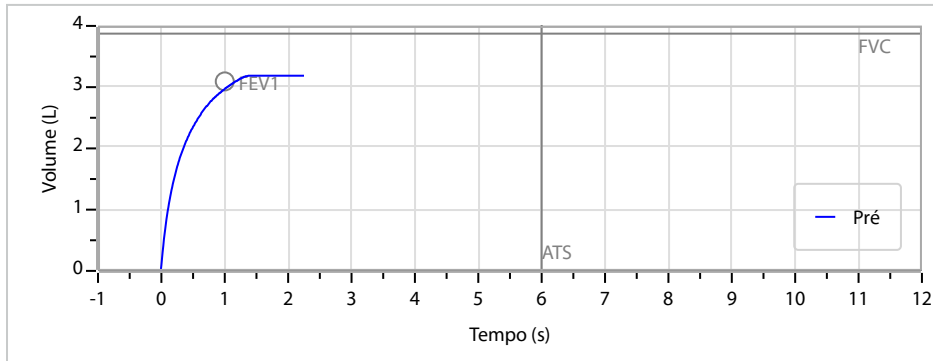
Endereço: Av. General Vale,350, Bandeirantes.  
Telefone:65-99295 3662



Nome <b>CLARINDO DE SOUZA SANTOS</b>	ID1 <b>750684</b>	Sexo <b>Masculino</b>	Idade <b>55,0</b>	Peso (kg) <b>74,00</b>	Altura (cm) <b>168,0</b>
Agrupamento --	D.O.B. <b>11/06/1970</b>	ID2 --	BMI (kg/m <sup>2</sup> ) <b>26,2</b>	Fumante <b>Não</b>	Anos de Tabag... --
Técnico --	Médico --	Classe 2 --	Etnia <b>Outros/Não Especificado</b>		

<b>CAPACIDADE VITAL FORÇADA</b>	Imprimir Resultado dos testes <b>07:56</b>	Definir previsão <b>GLI</b>	Posição do Teste <b>SENTADO</b>
---------------------------------	---	--------------------------------	------------------------------------

	Meas.	Pred	% Pred	z score
FVC	L <b>3,28</b>	3,87	85	
FEV1	L <b>3,05</b>	3,09	99	
FEV1/FVC%	% <b>93,0</b>	79,8	116	
FEV1/Vcmax%	% <b>93,0</b>	79,8	116	



### Interpretação

O indivíduo tem uma relação FEV1/FVC% de 93,0% e um valor FVC de 3,28 L que estão dentro dos limites normais. Os resultados do teste indicam uma ESPIROMETRIA NORMAL

Assinatura: \_\_\_\_\_


**FOLHA DE LEITURA RADIOLÓGICA — CLASSIFICAÇÃO INTERNACIONAL DE RADIOGRAFIAS DE PNEUMOCONIOSE - OIT 2011**
**Nome:** CLARINDO DE SOUZA SANTOS

**RG:** 14348160-SSP MT

**Sexo:** MASCULINO

**Nascimento:** 11/06/1970 55 a. 0 m.

**CPF:** 350.607.782-15

**Controle:** 1751890284

**Data exame:** 07/07/2025

**Empresa:** IMAGGI CLINICA DE RADIOLOGIA E DIAG POR

**Indicação:** NÃO INFORMADO

**Função:** NAO INFORMADO

**Raio-X digital:**  Sim  Não

**Leitura em negatoscópio:**  Sim  Não

**1A - Qualidade técnica:**  1  2  3  4  
 Comentário:

**1B - Radiografia normal:**  Sim (finalizar a leitura)  
 Não (passe para a seção 2)

**2A - Alguma anormalidade de parênquima consistente de com pneumoconiose?**  Sim (complete 2B e 2C)  
 Não (passe para a seção 3)

**2B - Pequenas opacidades**
**2C - Grandes opacidades**

A) Formas e tamanhos		b) Zonas		C) Profusão		
Primárias	Secundárias	D	E	0/- [ ]	0/0 [ ]	0/1 [ ]
p [ ]	s [ ]	p [ ]	s [ ]	1/0 [ ]	1/1 [ ]	1/2 [ ]
q [ ]	t [ ]	q [ ]	t [ ]	2/1 [ ]	2/2 [ ]	2/3 [ ]
r [ ]	u [ ]	r [ ]	u [ ]	3/2 [ ]	3/3 [ ]	3/+ [ ]

0 [ ]	A [ ]	B [ ]	C [ ]
-------	-------	-------	-------

**3A - Alguma anormalidade pleural consistente com pneumoconiose?**  Sim (complete 3B, 3C e 3D)  
 Não (passe para a seção 4)

**3B - Placas**  Sim  Não

Local	Calcificação	Extensão da parede (combinado perfil e frontal)	Largura (opcional) (mínimo de 3mm para
Parede em perfil	0 [ ] D [ ] E [ ]	0 [ ] D [ ] 1 [ ] 2 [ ] 3 [ ]	D [ ] A [ ] B [ ] C [ ]
Frontal	0 [ ] D [ ] E [ ]	0 [ ] E [ ] 1 [ ] 2 [ ] 3 [ ]	E [ ] A [ ] B [ ] C [ ]
Diafragma	0 [ ] D [ ] E [ ]	Até 1/4 da parede lateral = 1	Até 1/4 da parede lateral = 1
Outros locais	0 [ ] D [ ] E [ ]	1/4 à 1/2 da parede lateral = 2	1/4 à 1/2 da parede lateral = 2
		> 1/2 da parede lateral = 3	> 1/2 da parede lateral = 3

**3C - Obliteração do seio** 0 [ ] D [ ] E [ ]

**3D - Espessamento pleural**  Sim  Não

Local	Calcificação	Extensão da parede (combinado perfil e frontal)	Largura (opcional) (mínimo de 3mm para
Parede em perfil	0 [ ] D [ ] E [ ]	0 [ ] D [ ] 1 [ ] 2 [ ] 3 [ ]	D [ ] A [ ] B [ ] C [ ]
Frontal	0 [ ] D [ ] E [ ]	0 [ ] E [ ] 1 [ ] 2 [ ] 3 [ ]	E [ ] A [ ] B [ ] C [ ]
		Até 1/4 da parede lateral = 1	3 à 5 mm = a
		1/4 à 1/2 da parede lateral = 2	5 à 10 mm = b
		> 1/2 da parede lateral = 3	> 10 mm = c

**4A - Outras anormalidades?**  Sim (complete 4B)  Não (finalizar leitura)

**4B - Símbolos: (\*) od: Necessário um comentário.**

aa	at	ax	bu	ca	cg	cn	co	cp	cv	di	ef	em	es	fr	hi	ho	id	ih	kl	me	pa	pb	pi	px	ra	rp	tb	od
----	----	----	----	----	----	----	----	----	----	----	----	----	----	----	----	----	----	----	----	----	----	----	----	----	----	----	----	----

**Descrição do item 4B:** aa = Aorta aterosclerótica | at = Espessamento pleural apical significativo | ax = Coalescência de pequenas opacidades | bu = Bolhas | ca = Câncer | cg = Nódulos não pneumoconióticos calcificados | cn = Calcificação de pequenas opacidades pneumoconióticas | co = Anormalidade de forma e tamanho do coração | cp = Cor pulmonale | cv = Cavidade | di = Distorção significativa de estrutura intratorácica | ef = Derrame pleural | em = Enfisema | es = Calcificações em casca de ovo | fr = Fratura(s) de costela(s) recente(s) ou consolidada(s) | hi = Aumento de gânglios hilares e/ou mediastinais | ho = Faveolamento | id = Borda diafragmática mal definida | ih = Borda cardíaca mal definida | kl = Linhas septais (kerley) | me = Mesotelioma | od = Outras doenças | pa = Atelectasia laminar | pb — Banda(s) parenquimatosa(s) | pi = Espessamento pleural de cisura(s) interlobar(es) | px = Pneumotórax | ra = Atelectasia redonda | rp — Pneumoconiose reumatóide | tb = Tuberculose

**4C - Comentários:**

Belo Horizonte, segunda-feira, 7 de julho de 2025

10:43:35

Página 1 de 1

  
 Dra. Susana Trigo Bianchessi  
 CRM 97179  
 Assinatura eletrônica

**DRA SUSANA TRIGO BIANCHESSI**  
 CRM 97179 - RQE 23856 - Radiologista