



## ATESTADO DE ACUIDADE VISUAL

CNPJ : 18137039000110 Fantasia : RODOGRAO TRANSPORTES  
Razão Social : RODOGRAO TRANSPORTES LTDA  
Endereço : ROD DOS IMIGRANTES N.º 1985 Complemento : BOX 5 6  
Cidade / UF : CUIABÁ / MT CEP : 78098325

### Funcionário

Nome : Douglas Silva Sales Setor: OFICINA  
CPF : 04129906100 Cargo: MECANICO  
RG : / Nascimento: 26/08/1992

### Ficha de Acuidade Visual

#### Longe

Método de avaliação : Escala Optométrica de Snellen

##### SEM CORREÇÃO

OD: 20/70

OE: 20/10

##### COM CORREÇÃO

OD: /

OE: /

#### Perto

Método de avaliação : Tabela de Jaeger

CORREÇÃO : NÃO

RESULTADO OLHO DIREITO : J1

RESULTADO OLHO ESQUERDO : J1

#### Teste Cromático

Visão Cromatica: NORMAL

Usa lente/óculos: Não

Resultado: NORMAL

Cuiabá 28 de julho de 2025

Dr. João Batista de Almeida  
Médico  
CRM-MT 15709

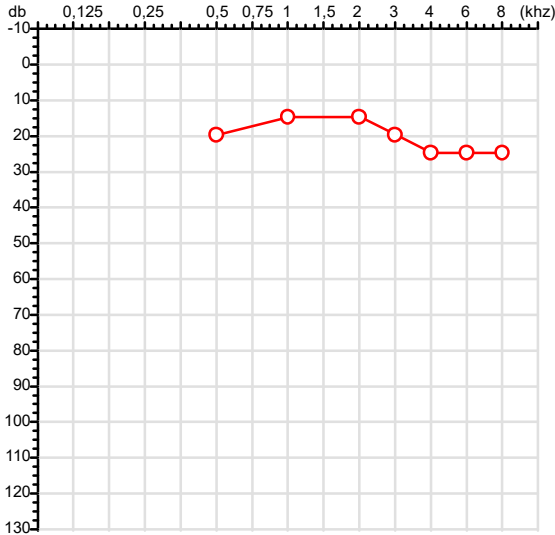
Dr. João Batista de Almeida Junior

CRM-MT 15709

Autenticação Assinatura :DD8EFE37B4109ECA5709F98E48777028  
Para validar a assinatura : <https://sistema.hismet.com.br/validacao.php>

CPF :041.299.061-00 Paciente :DOUGLAS SILVA SALES RG :/  
 CNPJ :18.137.039/0001-10 Razão :RODOGRAO TRANSPORTES LTDA  
 Nascimento :26/08/1992 Idade : 32 anos  
 Motivo :Admissional Setor :OFICINA  
 Repouso :14h Função :MECANICO  
 Data do Exame : 28/07/2025

**Orelha Direita**



**Aérea**

Khz	0,25	0,5	1	2	3	4	6	8
OD db	NDG	20	15	15	20	25	25	25

**Óssea**

Khz	0,25	0,5	1	2	3	4	6
OD db	NDG	NDG	NDG	NDG	NDG	NDG	NDG

**Médias Tritonais**

Khz	0,5	1	2	=	3	4	6	=
OD db	20	15	15	17	20	25	25	23

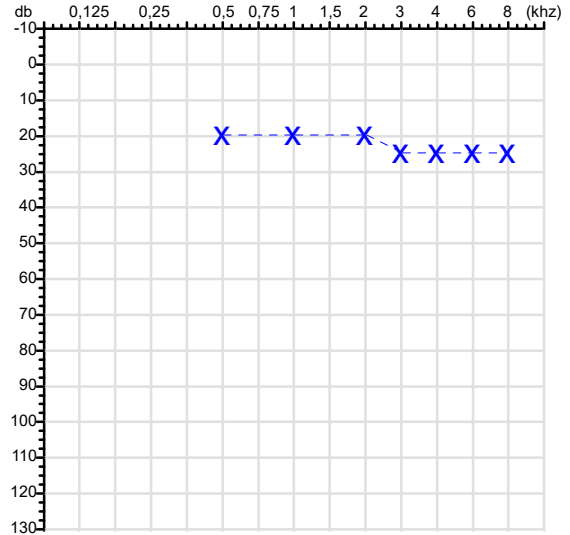
**Laudo Clínico OD**

Audição normal

Classificações: tipo de perda auditiva (Silman e Silvermam - 1997), grau de perda auditiva média 500khz, 1000khz e 2000khz (Lloyd e Kaplan - 1978) e configuração audiométrica (Silman e Silverman - 1997 - adaptada de Carhart, 1945 e Lloyd e Kaplan, 1978)

**Audiometria**

**Orelha Esquerda**



Khz	0,25	0,5	1	2	3	4	6	8
OE db	NDG	20	20	20	25	25	25	25

Khz	0,25	0,5	1	2	3	4	6
OE db	NDG	NDG	NDG	NDG	NDG	NDG	NDG

Khz	0,5	1	2	=	3	4	6	=
OE db	20	20	20	20	25	25	25	25

**Laudo Clínico OE**

Audição normal

Classificações: tipo de perda auditiva (Silman e Silvermam - 1997), grau de perda auditiva média 500khz, 1000khz e 2000khz (Lloyd e Kaplan - 1978) e configuração audiométrica (Silman e Silverman - 1997 - adaptada de Carhart, 1945 e Lloyd e Kaplan, 1978)

*Emanuel Sempio*  
 Fonoaudiólogo  
 Audiologia Clínica e Ocupacional  
 CRFa 5-5297-8

Emanuel Sempio  
 Fonoaudiólogo  
 CRFa 5 - 5297 - 8

Assinatura eletrônica :C1D19CA56541FE817203301B373C94A9  
 Para validar a assinatura : <https://sistema.hismet.com.br/validacao.php>

*Douglas Silva Sales*

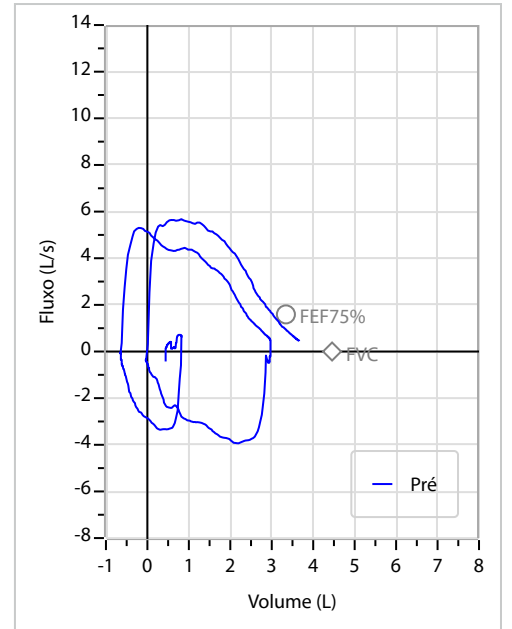
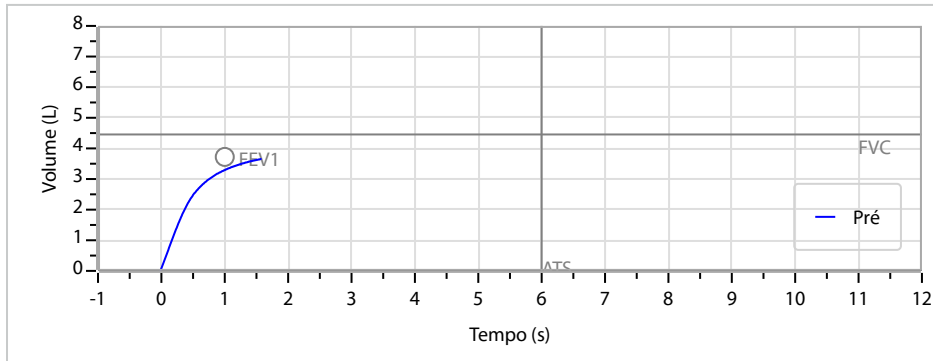
\*\* Assinado por biometria \*\*

Modelo do Audiometro :AVS500 - VIBRASOM  
 Última Aferição :12/08/2024

Nome	Douglas Silva Sales		ID1	755603	Sexo	Masculino	Idade	32,9	Peso (kg)	110,00	Altura (cm)	170,0
Agrupamento	--	D.O.B.	26/08/1992	--	BMI (kg/m2)	38,1	Fumante	Sim	Anos de Tabag...	6	Cig/Dia	10
Técnico	--	Médico	--	--	Classe 2	--	Etnia	--	Outros/Não Especificado			

<b>CAPACIDADE VITAL FORÇADA</b>	Imprimir Resultado dos testes	Definir previsão	Posição do Teste
	08:37	GLI	SENTADO

	Meas.	Pred	% Pred	z score
FVC	L 3,71	4,46	83	
FEV1	L 3,33	3,72	89	
FEV1/FVC%	% 89,8	83,7	107	
FEV1/Vcmax%	% 89,8	83,7	107	



**Interpretação**

O indivíduo tem uma relação FEV1/FVC% de 89,8% e um valor FVC de 3,71 L que estão dentro dos limites normais. Os resultados do teste indicam uma **ESPIROMETRIA NORMAL**

Assinatura: \_\_\_\_\_

Cod.: 541388	Paciente: <b>Douglas Silva Sales</b>	Sexo: Masculino	Idade: 32 (A)
Atendido em: 28/07/2025	Profissional Solicitante: Dr.(a) Rafael Correa da Costa	Cadastro de Pessoas Físicas: CPF: 04129906100	Convênio: Hismet

## HEMOGRAMA

Método: Automação XNL550 Material: PLASMA EDTA Coletado em: 28/07/2025 Liberado em: 28/07/2025 13:32

### Eritrograma

		Valores de Referência
Hemácias em milhões/ mm <sup>3</sup> .....:	<b>5,99</b>	4,30 a 5,70/mm <sup>3</sup>
Hemoglobina em g/dL.....:	<b>17,8</b>	13,5 a 17,5g/dL
Hematócrito em %.....:	<b>50,1</b>	39,0 a 50,0%
Vol. Glob. Média em fl.....:	<b>83,6</b>	80,0 a 95,0fl
Hem. Glob. Média em pg.....:	<b>29,7</b>	26,0 a 34,0pg
C.H. Glob. Média em g/dL.....:	<b>35,5</b>	31,0 a 36,0g/dL
RDW.....:	<b>12,2</b>	11,0 a 15,0%

### Leucograma

Leucócitos.....:	<b>6.960/mm<sup>3</sup></b>		3.500 a 10.000/mm <sup>3</sup>
Neutrófilos.....:	<b>67,6%</b>	<b>4.705/mm<sup>3</sup></b>	50 a 70 2000 a 7000
Blastos.....:	<b>0,0%</b>	<b>0/mm<sup>3</sup></b>	0 0
Promielocitos.....:	<b>0,0%</b>	<b>0/mm<sup>3</sup></b>	0 0
Mielocitos.....:	<b>0,0%</b>	<b>0/mm<sup>3</sup></b>	0 0
Metamielocitos.....:	<b>0,0%</b>	<b>0/mm<sup>3</sup></b>	0 0
Bastões.....:	<b>0,0%</b>	<b>0/mm<sup>3</sup></b>	0 a 6 0 a 600
Segmentados.....:	<b>67,6%</b>	<b>4.705/mm<sup>3</sup></b>	50 a 70 2000 a 7000
Eosinófilos.....:	<b>1,7%</b>	<b>118/mm<sup>3</sup></b>	2 a 4 80 a 600
Basófilos.....:	<b>0,4%</b>	<b>28/mm<sup>3</sup></b>	0 a 2 0 a 200
Linfócitos típicos.....:	<b>22,0%</b>	<b>1.531/mm<sup>3</sup></b>	25 a 35 1000 a 3500
Linfócitos atípicos.....:	<b>0,0%</b>	<b>0/mm<sup>3</sup></b>	0 0
Monócitos.....:	<b>8,3%</b>	<b>578/mm<sup>3</sup></b>	2 a 10 400 a 1000

### Plaquetas

Plaquetas.....:	<b>268.000/mm<sup>3</sup></b>	150.000 a 450.000/mm <sup>3</sup>
VPM.....:	<b>10,8/fl</b>	6,7 a 10,0fl
Plaquetócrito.....:	<b>0,290%</b>	0,10 a 0,50%
PDW.....:	<b>14,4</b>	15,0 a 17,9%



Assinado Digitalmente

  
**Dr. Bruno Bini Napoleão**  
 Biomédico  
 CRBM - 2121

A interpretação de qualquer teste com finalidade diagnóstica ou prognóstica depende de avaliação conjunta dos dados clínicos e da história médica do paciente.

Responsável Técnico: Bruno Bini Napoleão - CRBM 2121

Endereço: Av. General Vale,350, Bandeirantes.  
 Telefone:65-99295 3662

Protocolo:2507280922089

Data:28/07/2025

Paciente:Douglas Silva Sales

Nasc.:26/08/1992 RG :-

CPF:04129906100

Exame :RX TORAX PA

### Resultado

OSSOS COM MORFOLOGIA E TEXTURA NORMAIS.  
MEDIASTINO CENTRADO E SEM MASSAS VISÍVEIS NA SUA TOPOGRAFIA.  
HILOS E TRAMA VASCULAR PULMONAR DE ASPECTO HABITUAL.  
CAMPOS PLEUROPULMONARES COM TRANSPARÊNCIA SATISFATÓRIA.  
CÚPULAS DIAFRAGMÁTICAS DE CONTORNOS NÍTIDOS E SEIOS COSTOFRÊNICOS LIVRES.  
ÁREA CARDÍACA NOS LIMITES DA NORMALIDADE.



---

Dr. Leandro M. Colmanetti

Médico Radiologista CRM 5995 MT RQE 4585 MT

v1.0 Chave:<http://sistema.imaggi.com.br/validar.php?chave=871028300416213613857180521308>

