


FOLHA DE LEITURA RADIOLÓGICA — CLASSIFICAÇÃO INTERNACIONAL DE RADIOGRAFIAS DE PNEUMOCONIOSE - OIT 2011
Nome: FELIPE DE OLIVEIRA PINHEIRO

RG: NÃO INFORMADO

Sexo: MASCULINO

Nascimento: 02/03/2001 24 a. 5 m.

CPF: 060.732.901-79

Controle: 1754913843

Data exame: 11/08/2025

Empresa: IMAGGI CLINICA DE RADIOLOGIA E DIAG POR

Indicação: NÃO INFORMADO

Função: NAO INFORMADO

Raio-X digital: Sim Não

Leitura em negatoscópio: Sim Não

1A - Qualidade técnica: 1 2 3 4

Comentário:

1B - Radiografia normal: Sim (finalizar a leitura)
 Não (passe para a seção 2)

2A - Alguma anormalidade de parênquima consistente de com pneumoconiose? Sim (complete 2B e 2C)
 Não (passe para a seção 3)

2B - Pequenas opacidades

A) Formas e tamanhos		b) Zonas		C) Profusão		
Primárias	Secundárias	D	E	0/- []	0/0 []	0/1 []
p []	s []	p []	s []	1/0 []	1/1 []	1/2 []
q []	t []	q []	t []	2/1 []	2/2 []	2/3 []
r []	u []	r []	u []	3/2 []	3/3 []	3/+ []

2C - Grandes opacidades

0 [] A [] B [] C []

3A - Alguma anormalidade pleural consistente com pneumoconiose? Sim (complete 3B, 3C e 3D)
 Não (passe para a seção 4)

3B - Placas Sim Não

Local	Calcificação	Extensão da parede (combinado perfil e frontal)	Largura (opcional) (mínimo de 3mm para
Parede em perfil	0 [] D [] E []	0 [] D [] 1 [] 2 [] 3 []	D [] A [] B [] C []
Frontal	0 [] D [] E []	0 [] E [] 1 [] 2 [] 3 []	E [] A [] B [] C []
Diafragma	0 [] D [] E []	Até 1/4 da parede lateral = 1	Até 1/4 da parede lateral = 1
Outros locais	0 [] D [] E []	1/4 à 1/2 da parede lateral = 2	1/4 à 1/2 da parede lateral = 2
		> 1/2 da parede lateral = 3	> 1/2 da parede lateral = 3

3C - Obliteração do seio 0 [] D [] E []

3D - Espessamento pleural Sim Não

Local	Calcificação	Extensão da parede (combinado perfil e frontal)	Largura (opcional) (mínimo de 3mm para
Parede em perfil	0 [] D [] E []	0 [] D [] 1 [] 2 [] 3 []	D [] A [] B [] C []
Frontal	0 [] D [] E []	0 [] E [] 1 [] 2 [] 3 []	E [] A [] B [] C []
		Até 1/4 da parede lateral = 1	3 à 5 mm = a
		1/4 à 1/2 da parede lateral = 2	5 à 10 mm = b
		> 1/2 da parede lateral = 3	> 10 mm = c

4A - Outras anormalidades? Sim (complete 4B) Não (finalizar leitura)

4B - Símbolos: (*) od: Necessário um comentário.

aa	at	ax	bu	ca	cg	cn	co	cp	cv	di	ef	em	es	fr	hi	ho	id	ih	kl	me	pa	pb	pi	px	ra	rp	tb	od
----	----	----	----	----	----	----	----	----	----	----	----	----	----	----	----	----	----	----	----	----	----	----	----	----	----	----	----	----

Descrição do item 4B: aa = Aorta aterosclerótica | at = Espessamento pleural apical significativo | ax = Coalescência de pequenas opacidades | bu = Bolhas | ca = Câncer | cg = Nódulos não pneumoconióticos calcificados | cn = Calcificação de pequenas opacidades pneumoconióticas | co = Anormalidade de forma e tamanho do coração | cp = Cor pulmonale | cv = Cavidade | di = Distorção significativa de estrutura intratorácica | ef = Derrame pleural | em = Enfisema | es = Calcificações em casca de ovo | fr = Fratura(s) de costela(s) recente(s) ou consolidada(s) | hi = Aumento de gânglios hilares e/ou mediastinais | ho = Faveolamento | id = Borda diafragmática mal definida | ih = Borda cardíaca mal definida | kl = Linhas septais (kerley) | me = Mesotelioma | od = Outras doenças | pa = Atelectasia laminar | pb — Banda(s) parenquimatosa(s) | pi = Espessamento pleural de cisura(s) interlobar(es) | px = Pneumotórax | ra = Atelectasia redonda | rp — Pneumoconiose reumatóide | tb = Tuberculose

4C - Comentários:

Belo Horizonte, segunda-feira, 11 de agosto de 2025

10:24:18

Página 1 de 1



Dr Henrique Trigo

CRM: 95422 - RqE Nº: 26347 -

Protocolo:2508110948539

Data:11/08/2025

Paciente:FELIPE DE OLIVEIRA PINHEIRO

Nasc.:02/03/2001 RG :-

CPF:06073290179

Exame :RX TORAX PA / PERFIL

Resultado

OSSOS COM MORFOLOGIA E TEXTURA NORMAIS.
MEDIASTINO CENTRADO E SEM MASSAS VISÍVEIS NA SUA TOPOGRAFIA.
HILOS E TRAMA VASCULAR PULMONAR DE ASPECTO HABITUAL.
CAMPOS PLEUROPULMONARES COM TRANSPARÊNCIA SATISFATÓRIA.
CÚPULAS DIAFRAGMÁTICAS DE CONTORNOS NÍTIDOS E SEIOS COSTOFRÊNICOS LIVRES.
ÁREA CARDÍACA NOS LIMITES DA NORMALIDADE.



Dr. Leandro M. Colmanetti

Médico Radiologista CRM 5995 MT RQE 4585 MT

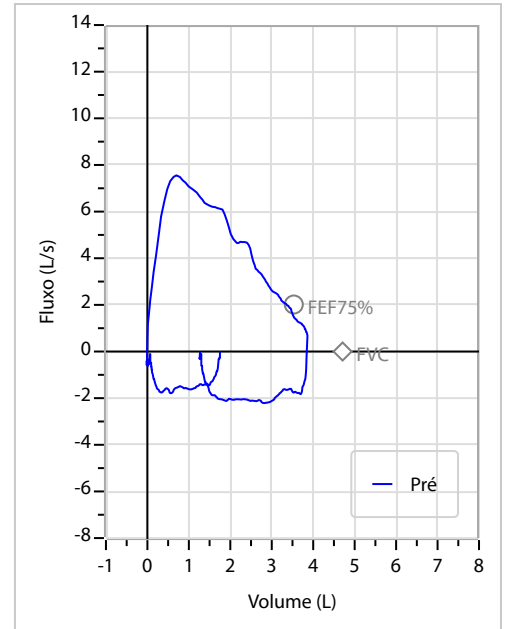
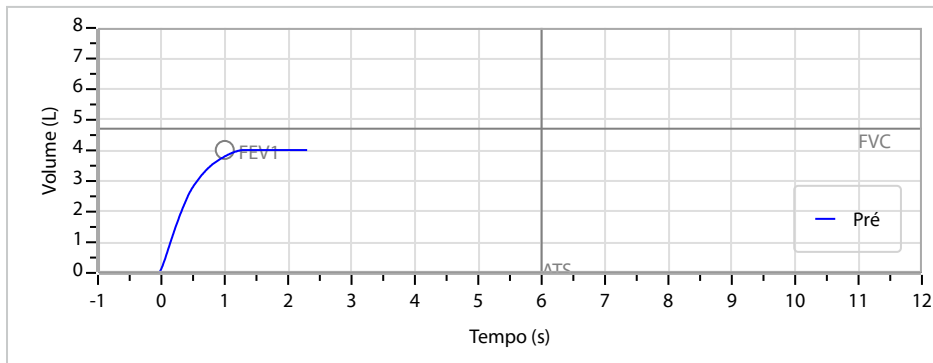
v1.0 Chave:<http://sistema.imaggi.com.br/validar.php?chave=116067606186804250131155796602>



Nome	FELIPE DE OLIVEIRA PINHEIRO		ID1	758880	Sexo	Masculino	Idade	24,4	Peso (kg)	91,00	Altura (cm)	172,0
Agrupamento	--	D.O.B.	02/03/2001	--	BMI (kg/m ²)	30,8	Fumante	Não	Anos de Tabag...	--	Cig/Dia	--
Técnico	--	Médico	--	--	Classe 2	--	Etnia	--	Outros/Não Especificado			

CAPACIDADE VITAL FORÇADA	Imprimir Resultado dos testes	Definir previsão	Posição do Teste
	08:32	GLI	SENTADO

	Meas.	Pred	% Pred	z score	
FVC	L	4,04	4,71	86	
FEV1	L	3,81	4,02	95	
FEV1/FVC%	%	94,2	85,7	110	
FEV1/Vcmax%	%	94,2	85,7	110	

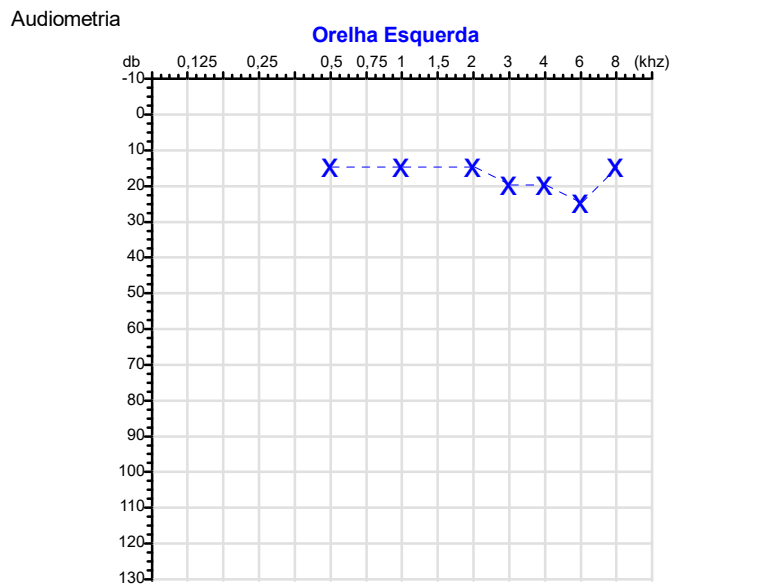
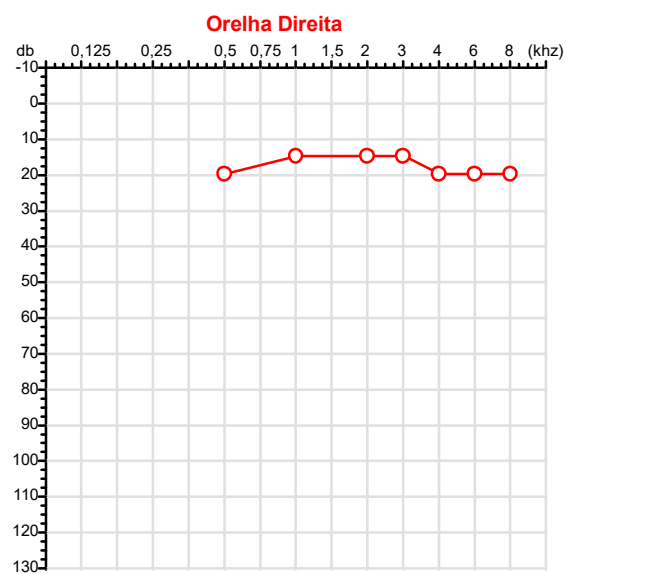


Interpretação

O indivíduo tem uma relação FEV1/FVC% de 94,2% e um valor FVC de 4,04 L que estão dentro dos limites normais. Os resultados do teste indicam uma ESPIROMETRIA NORMAL

Assinatura: _____

CPF :060.732.901-79	Paciente :Felipe de Oliveira Pinheiro	RG :/
CNPJ : 16.850.879/0002-81	Razão :AGUAS CUIABA S.A. - CONCESSIONARIA DE SERVICOS PUBLICOS DE AGUA E ESGOTO	
Nascimento :02/03/2001	Idade : 24 anos	
Motivo :Periódico	Setor :GERAL	
Reposuo :14h	Função :TOPOGRAFO	
Data do Exame : 11/08/2025		



Aérea

Khz	0,25	0,5	1	2	3	4	6	8
OD db	NDG	20	15	15	15	20	20	20

Khz	0,25	0,5	1	2	3	4	6	8
OE db	NDG	15	15	15	20	20	25	15

Ossea

Khz	0,25	0,5	1	2	3	4	6
OD db	NDG	NDG	NDG	NDG	NDG	NDG	NDG

Khz	0,25	0,5	1	2	3	4	6
OE db	NDG	NDG	NDG	NDG	NDG	NDG	NDG

Médias Tritonais

Khz	0,5	1	2	=	3	4	6	=
OD db	20	15	15	17	15	20	20	18

Khz	0,5	1	2	=	3	4	6	=
OE db	15	15	15	15	20	20	25	22

Lauda Clínico OD
 Audição normal

Lauda Clínico OE
 Audição normal

Classificações: tipo de perda auditiva (Silman e Silvermam - 1997), grau de perda auditiva média 500khz, 1000khz e 2000khz (Lloyd e Kaplan - 1978) e configuração audiométrica (Silman e Silverman - 1997 - adaptada de Carhart, 1945 e Lloyd e Kaplan, 1978)

Classificações: tipo de perda auditiva (Silman e Silvermam - 1997), grau de perda auditiva média 500khz, 1000khz e 2000khz (Lloyd e Kaplan - 1978) e configuração audiométrica (Silman e Silverman - 1997 - adaptada de Carhart, 1945 e Lloyd e Kaplan, 1978)

Emanuel Sempio
 Fonoaudiólogo
 Audiologia Clínica e Ocupacional
 CRFa/ 5-5297-8

Emanuel Sempio
 Fonoaudiólogo
 CRFa 5 - 5297 - 8
 Assinatura eletrônica :3C5625F7C09CE8EE730E8F6D60216E47
 Para validar a assinatura : <https://sistema.hismet.com.br/validacao.php>

Felipe de Oliveira Pinheiro
 ** Assinado por biometria **

Modelo do Audiometro :AVS500 - VIBRASOM
 Última Aferição :12/08/2024



ATESTADO DE ACUIDADE VISUAL

CNPJ : 14995581000153 Fantasia : AGUAS CUIABA S.A
Razão Social : AGUAS CUIABA S.A. - CONCESSIONARIA DE SERVICOS PUBLICOS DE AGUA E ESGOTO
Endereço : PRACA FLORIANO N.º 51 Complemento : ANDAR 17
Cidade / UF : RIO DE JANEIRO / RJ CEP : 20031050

Funcionário

Nome : Felipe de Oliveira Pinheiro Setor: GERAL
CPF : 06073290179 Cargo: TOPOGRAFO
RG : / Nascimento: 02/03/2001

Ficha de Acuidade Visual

Longe

Método de avaliação : Escala Optométrica de Snellen

SEM CORREÇÃO

OD: 20/10

OE: 20/15

COM CORREÇÃO

OD: /

OE: /

Perto

Método de avaliação : Tabela de Jaeger

CORREÇÃO : NÃO

RESULTADO OLHO DIREITO : J1

RESULTADO OLHO ESQUERDO : J1

Teste Cromático

Visão Cromatica: NORMAL

Usa lente/óculos: Não

Resultado: NORMAL

Cuiabá 11 de agosto de 2025

Dr. João Batista de Almeida
Médico
CRM-MT 15709

Dr. João Batista de Almeida Junior


CRM-MT 15709

Autenticação Assinatura :08BD30AF408028895BE8AEB7788A97EF
Para validar a assinatura : <https://sistema.hismet.com.br/validacao.php>


TESTE DE ISHIHARA (cores)

Qual N° você vê na imagem ?


Nome: Felipe de Oliveira Pinheiro Data: 11 / 08 / 2025




8




12




29



5



6



74

Assinatura Candidato: X Felipe de Oliveira Pinheiro

Conclusão: Você acertou todas as questões, provavelmente você não sofre de daltonismo.

Você **não** acertou todas as questões, talvez você tenha um grau de daltonismo, sugerimos uma consulta com um médico especialista.

Dr. João Batista de Almeida
Médico
CRM-MT 15709

Médico

Protocolo:2508110939369

Data:11/08/2025

Paciente:FELIPE DE OLIVEIRA PINHEIRO

Nasc.:02/03/2001 RG :-

CPF:06073290179

Exame :RX COLUNA LOMBAR AP/P

Resultado

CORPOS VERTEBRAIS VISUALIZADOS COM MORFOLOGIA E TEXTURA HABITUAIS.
APÓFISES ESPINHOSAS, TRANSVERSAS E PEDÍCULOS SEM ANORMALIDADES.
TRANSIÇÃO LOMBOSSACRA DE ASPECTO NORMAL.
ESPAÇOS DISCAIS DENTRO DOS LIMITES DA NORMALIDADE.
AUSÊNCIA DE ASSIMETRIAS EVIDENTES OU ESCOLIOSE DA COLUNA.
LINHA DE PESO PROJETADO ANTERIOR A BASE DO SACRO.



Dr. Leandro M. Colmanetti

Médico Radiologista CRM 5995 MT RQE 4585 MT

v1.0 Chave:<http://sistema.imaggi.com.br/validar.php?chave=642057376358715839683999891221>

