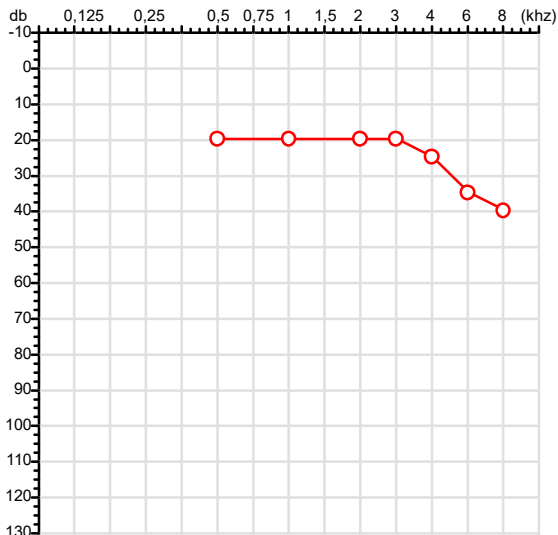


CPF :617.295.013-46	Paciente :Raimundo da Silva Lima	RG :30344603/SESP MT
CNPJ :38.497.760/0001-29	Razão :AGROAMBIENTAL JARDINAGEM E PAISAGISMO LTDA	
Nascimento :20/07/1991	Idade : 34 anos	
Motivo :Admissional	Setor :GERAL	
Repouso :14h	Função :JARDINEIRO	
Data do Exame : 01/10/2025		

**Orelha Direita**



**Aérea**

Khz	0,25	0,5	1	2	3	4	6	8
OD db	NDG	20	20	20	20	25	35	40

**Ossea**

Khz	0,25	0,5	1	2	3	4	6
OD db	NDG	NDG	NDG	NDG	NDG	NDG	NDG

**Médias Tritonais**

Khz	0,5	1	2	=	3	4	6	=
OD db	20	20	20	20	20	25	35	27

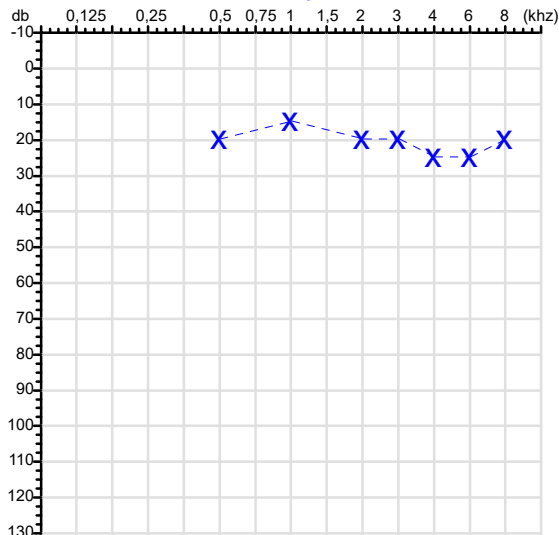
**Laudo Clínico OD**

Alteração auditiva com configuração descendente leve

Classificações: tipo de perda auditiva (Silman e Silvermam - 1997), grau de perda auditiva média 500khz, 1000khz e 2000khz (Lloyd e Kaplan - 1978) e configuração audiométrica (Silman e Silverman - 1997 - adaptada de Carhart, 1945 e Lloyd e Kaplan, 1978)

**Audiometria**

**Orelha Esquerda**



Khz	0,25	0,5	1	2	3	4	6	8
OE db	NDG	20	15	20	20	25	25	20

Khz	0,25	0,5	1	2	3	4	6
OE db	NDG	NDG	NDG	NDG	NDG	NDG	NDG

Khz	0,5	1	2	=	3	4	6	=
OE db	20	15	20	18	20	25	25	23

**Laudo Clínico OE**

Audição normal

Classificações: tipo de perda auditiva (Silman e Silvermam - 1997), grau de perda auditiva média 500khz, 1000khz e 2000khz (Lloyd e Kaplan - 1978) e configuração audiométrica (Silman e Silverman - 1997 - adaptada de Carhart, 1945 e Lloyd e Kaplan, 1978)

*Emanuel Sempio*  
Fonoaudiólogo  
Audiologia Clínica e Ocupacional  
CRFa/ 5-5297-8

Emanuel Sempio  
Fonoaudiólogo  
CRFa 5 - 5297 - 8

Assinatura eletrônica :AE3B686147FA5289ADD9B54E38508BF6  
Para validar a assinatura : <https://sistema.hismet.com.br/validacao.php>

*Raimundo da Silva Lima*

\*\* Assinado por biometria \*\*

Modelo do Audiometro :AVS500 - VIBRASOM  
Última Aferição :12/08/2025

Protocolo:2510010832389

Data:01/10/2025

Paciente:RAIMUNDO DA SILVA LIMA

Nasc.:20/07/1991 RG:30344603-SESP MT

CPF:61729501346

Exame:RX COLUNA LOMBO SACRA AP / PERFIL

### Resultado

CORPOS VERTEBRAIS VISUALIZADOS COM MORFOLOGIA E TEXTURA HABITUAIS.  
APÓFISES ESPINHOSAS, TRANSVERSAS E PEDÍCULOS SEM ANORMALIDADES.  
ESPAÇOS DISCAIS DENTRO DOS LIMITES DA NORMALIDADE.  
AUSÊNCIA DE ASSIMETRIAS EVIDENTES OU ESCOLIOSE DA COLUNA.  
OSTEOFITOS MARGINAIS INCIPIENTES EM CORPOS VERTEBRAIS.  
LINHA DE PESO PROJETADO ANTERIOR A BASE DO SACRO.  
MEGAPOFISE TRANSVERSA à DIREITA DE L5 ARTICULADA COM O SACRO.



---

Dr. Leandro M. Colmanetti

Médico Radiologista CRM 5995 MT RQE 4585 MT

v1.0 Chave:<http://sistema.imaggi.com.br/validar.php?chave=970919859804105620117151941559>

