



## ATESTADO DE ACUIDADE VISUAL

CNPJ : 77591402000132 Fantasia : CONSTRUTORA J.L.  
Razão Social : JOTA ELE CONSTRUÇOES CIVIS S/A  
Endereço : R CORONEL PEDRO SCHERER N.º 222 Complemento :  
Cidade / UF : CURITIBA / PR CEP : 80050470

### Funcionário

Nome : Felipe Henrique da Silva Santos Setor: OPERACIONAL  
CPF : 07500964544 Cargo: ELETRICISTA  
RG : / Nascimento: 04/10/1996

### Ficha de Acuidade Visual

#### Longe

Método de avaliação : Escala Optométrica de Snellen

##### SEM CORREÇÃO

OD: 20/10

OE: 20/10

##### COM CORREÇÃO

OD: /

OE: /

#### Perto

Método de avaliação : Tabela de Jaeger

CORREÇÃO : NÃO

RESULTADO OLHO DIREITO : J1

RESULTADO OLHO ESQUERDO : J1

#### Teste Cromático

Visão Cromatica: NORMAL

Usa lente/óculos: Não

Resultado: NORMAL

Cuiabá 9 de dezembro de 2025

Dr. João Batista de Almeida  
Médico  
CRM-MT 15709

Dr. João Batista de Almeida Junior  
CRM-MT 15709  
NIS 269.85078.64-6

Autenticação Assintatura :502DCCF3BEA6C8328999FD7444616B9B  
Para validar a assinatura : <https://sistema.hismet.com.br/validacao.php>

# Exame n.º :783412

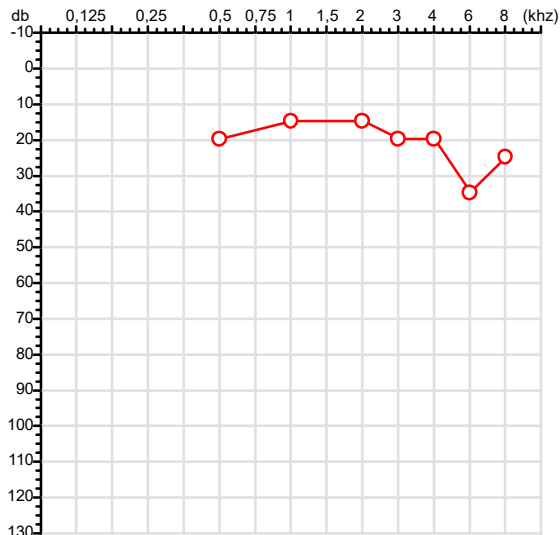
CPF :075.009.645-44  
CNPJ :77.591.402/0001-32  
Nascimento :04/10/1996  
Motivo :Demissional  
Repouso :14h  
Data do Exame : 09/12/2025

Paciente :Felipe Henrique da Silva Santos  
Razão :JOTA ELE CONSTRUÇOES CIVIS S/A  
Idade : 29 anos  
Setor :OPERACIONAL  
Função :ELETRICISTA

RG :/

## Audiometria

### Orelha Direita



### Aérea

KhZ	0,25	0,5	1	2	3	4	6	8
OD db	NDG	20	15	15	20	20	35	25

### Ossea

KhZ	0,25	0,5	1	2	3	4	6
OD db	NDG	NDG	NDG	NDG	NDG	NDG	NDG

### Médias Tritonais

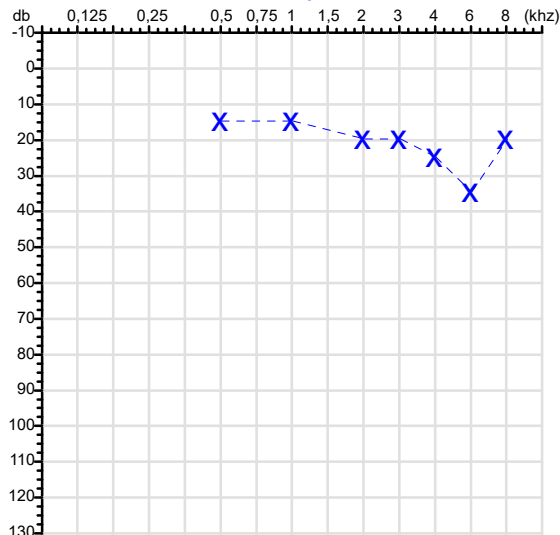
KhZ	0,5	1	2	=	3	4	6	=
OD db	20	15	15	17	20	20	35	25

### Laudo Clínico OD

Alteração auditiva com configuração em entalhe

Classificações: tipo de perda auditiva (Silman e Silverman - 1997), grau de perda auditiva média 500khz, 1000khz e 2000khz (Lloyd e Kaplan - 1978) e configuração audiométrica (Silman e Silverman - 1997 - adaptada de Carhart, 1945 e Lloyd e Kaplan, 1978)

### Orelha Esquerda



KhZ	0,25	0,5	1	2	3	4	6	8
OE db	NDG	15	15	20	20	25	35	20

KhZ	0,25	0,5	1	2	3	4	6
OE db	NDG	NDG	NDG	NDG	NDG	NDG	NDG

KhZ	0,5	1	2	=	3	4	6	=
OE db	15	15	20	17	20	25	35	27

### Laudo Clínico OE

Alteração auditiva com configuração em entalhe

Classificações: tipo de perda auditiva (Silman e Silverman - 1997), grau de perda auditiva média 500khz, 1000khz e 2000khz (Lloyd e Kaplan - 1978) e configuração audiométrica (Silman e Silverman - 1997 - adaptada de Carhart, 1945 e Lloyd e Kaplan, 1978)

**Emanuel Sempio**  
Fonoaudiólogo  
Audiologia Clínica e Ocupacional  
CRFa 5-5297-8

Emanuel Sempio  
Fonoaudiólogo  
CRFa 5 - 5297 - 8

Assinatura eletrônica :7839791E4EC5087557158577CB63AD57

Para validar a assinatura : <https://sistema.hismet.com.br/validacao.php>

*Felipe Henrique da Silva Santos*

\*\* Assinado por biometria \*\*

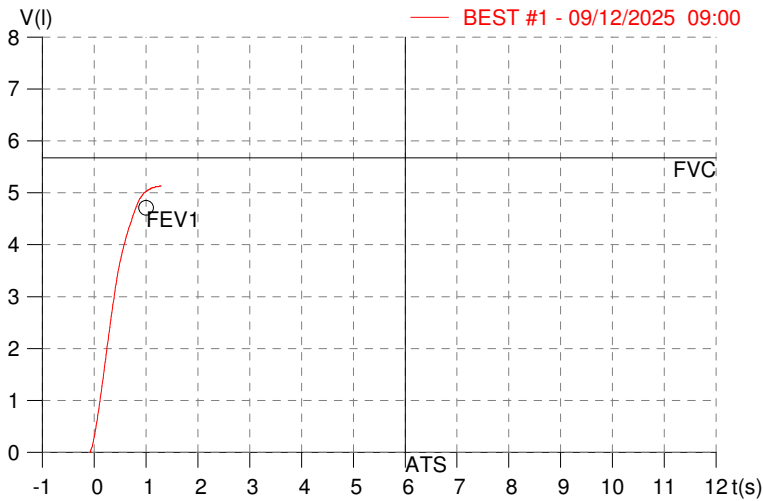
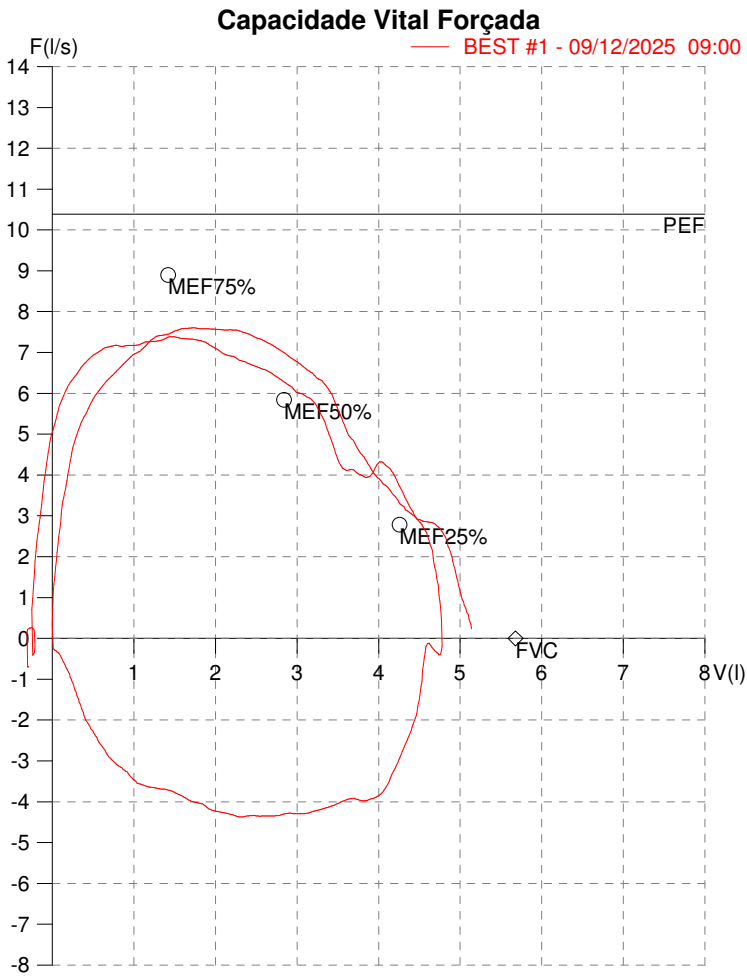
Modelo do Audiometro :AVS500 - VIBRASOM

Última Aferição :12/08/2025

HISMET - MEDICINA DO TRABALHO  
AV. GENERAL MELLO, 227. POÇÃO. CUIABÁ MT  
Tel. (65)3321-7051

ID: 783412  
Primeiro Nome: FELIPE HENRIQUE  
Sobrenome: SANTOS  
Data: 09/12/2025

Data de nascimento: 04/10/1996  
Sexo : Macho  
Peso (kg): 59.0  
Altura (cm): 187.0



Parâmetro	UM	Descrição	Prev.	BEST#1	% Prev.
Best FVC	l(btps)	Melhor Capacidade Vital Forçada	5.68	5.16	90.9
FVC	l(btps)	Capacidade Vital Forçada	5.68	5.16	90.9
FEV1	l(btps)	Volume Exp Forçada em 1 seg	4.71	5.04	107.1
PEF	l/sec	Pico de Fluxo expiratório	10.38	7.60	73.2
FEV1/FVC%	%	FEV1 em % da FVC	82.0	97.7	119.2
FEF25-75%	l/sec	Fluxo expiratório médio forçado	5.08	6.62	130.3
MEF75%	l/sec	Fluxo Exp Máx @ 25% FVC	8.90	7.40	83.2
MEF50%	l/sec	Fluxo Exp Máx @ 50% FVC	5.84	7.32	125.4
MEF25%	l/sec	Fluxo Exp Máx @ 75% FVC	2.79	4.31	154.7
FET100%	sec	Tempo de Expiração forçada		1.3	
PEFr	l/min	Pico de Fluxo expiratório (l/min)	623.1	456.2	73.2

**Diagnóstico:**  
Espirometria normal  
Impresso 09/12/2025

Protocolo:25120910551347

Data:09/12/2025

Paciente:FELIPE HENRIQUE DA SILVA SANTOS

Nasc.:04/10/1996 RG :-

CPF:07500964544

Exame :RX COLUNA LOMBO SACRA AP / PERFIL

### Resultado

CORPOS VERTEBRAIS VISUALIZADOS COM MORFOLOGIA E TEXTURA HABITUAIS.  
APÓFISES ESPINHOSAS, TRANSVERSAS E PEDÍCULOS SEM ANORMALIDADES.  
TRANSIÇÃO LOMBOSSACRA DE ASPECTO NORMAL.  
ESPAÇOS DISCAIS DENTRO DOS LIMITES DA NORMALIDADE.  
AUSÊNCIA DE ASSIMETRIAS EVIDENTES OU ESCOLIOSE DA COLUNA.  
LINHA DE PESO PROJETADO ANTERIOR A BASE DO SACRO.  
ALTERAÇÕES DEGENERATIVAS DAS INTERAPOFISÁRIAS EM L5-S1.



---

Dr. Leandro M. Colmanetti

Médico Radiologista CRM 5995 MT RQE 4585 MT

v1.0 Chave:<http://sistema.imaggi.com.br/validar.php?chave=738527608924930350758523620633>

