



ATESTADO DE ACUIDADE VISUAL

CNPJ : 58865114001156 Fantasia : CBL COMERCIO E RECICLAGEM DE BORRACHAS LTDA
Razão Social : CBL COMERCIO E RECICLAGEM DE BORRACHAS LTDA
Endereço : RUA DOS VIANAS N.º 1440 Complemento :
Cidade / UF : SÃO BERNARDO DO CAMPO / SP CEP : 09760510

Funcionário

Nome : Evaldo Patoja Pinheiro Setor: GERAL
CPF : 96736216249 Cargo: AJUDANTE GERAL
RG : 5108675 / SSP MT Nascimento: 14/07/1986

Ficha de Acuidade Visual

Longe

Método de avaliação : Escala Optométrica de Snellen

SEM CORREÇÃO

OD: 20/10

OE: 20/10

COM CORREÇÃO

OD: /

OE: /

Perto

Método de avaliação : Tabela de Jaeger

CORREÇÃO : NÃO

RESULTADO OLHO DIREITO : J2

RESULTADO OLHO ESQUERDO : J2

Teste Cromático

Visão Cromatica: NORMAL

Usa lente/óculos: Não

Resultado: NORMAL

Cuiabá 26 de janeiro de 2026

Dra. Gabryella Nicololy C. Serra
Médica
CRM-MT 17341

Dra. Gabryella Nicololy Carvalho Serra
CRM-MT 17341
NIS

Autenticação Assintatura :502F1AA806DCDD33F8CB0B326C1A0A21
Para validar a assinatura : <https://sistema.hismet.com.br/validacao.php>

Protocolo:26012610421346

Data:26/01/2026

Paciente:IVALDO PATOJA PINHEIRO

Nasc.:14/07/1986 RG :5108675-SSP MT

CPF:96736216249

Exame :ELETROENCEFALOGRAMA CLINICO

Resultado

A ATIVIDADE ELÉTRICA CEREBRAL DE REPOUSO MOSTROU-SE SIMÉTRICA ENTRE ÁREAS HOMÓLOGAS, ORGANIZADA, CONSTITUÍDA POR UM RITMO ALFA DOMINANTE, 09-10HZ DE MÉDIA AMPLITUDE, COM PREDOMÍNIO NAS REGIÕES POSTERIO.
AUSÊNCIA DE ATIVIDADE EPILEPTIFORME.
DURANTE TODO O DECORRER DO EXAME, MESMO COM A ATIVAÇÃO PELA HIPERPNÉIA, NÃO FORAM REGISTRADOS GRAFOELEMENTOS PATOLÓGICOS.
ELETROENCEFALOGRAMA DIGITAL, REALIZADO DURANTE VIGÍLIA, EM CONDIÇÕES TÉCNICAS SATISFATÓRIAS.

Impressão diagnóstica

DENTRO DOS PARÂMETROS NORMAIS.

DR. CESAR ANDROLAGE
Neurologista CRM 7432 MT RQE 4011 MT
CRM-MT 7432

v1.0 Chave:<http://sistema.imaggi.com.br/validar.php?chave=368676354454939310230321073548>



Protocolo:2601261055169

Data:26/01/2026

Paciente:IVALDO PATOJA PINHEIRO

Nasc.:14/07/1986 RG :5108675-SSP MT

CPF:96736216249

Exame :RX COLUNA LOMBO SACRA AP / PERFIL

Resultado

CORPOS VERTEBRAIS VISUALIZADOS COM MORFOLOGIA E TEXTURA HABITUAIS.
APÓFISES ESPINHOSAS, TRANSVERSAS E PEDÍCULOS SEM ANORMALIDADES.
TRANSIÇÃO LOMBOSSACRA DE ASPECTO NORMAL.
ESPAÇOS DISCAIS DENTRO DOS LIMITES DA NORMALIDADE.
AUSÊNCIA DE ASSIMETRIAS EVIDENTES OU ESCOLIOSE DA COLUNA.
OSTEOFITOS MARGINAIS INCIPIENTES EM CORPOS VERTEBRAIS.
LINHA DE PESO PROJETADO ANTERIOR A BASE DO SACRO.
ALTERAÇÕES DEGENERATIVAS DAS INTERAPOFISÁRIAS EM L4-L5 E L5-S1.



Dr. Leandro M. Colmanetti

Médico Radiologista CRM 5995 MT RQE 4585 MT

v1.0 Chave:<http://sistema.imaggi.com.br/validar.php?chave=960229463428755857417884704692>



**IMAGGI CLINICA DE RADIOLOGIA POR IMAGEM**Avenida General Melo, N°227
Dom Aquino - Cuiabá - MT (65) 3055-5926

QGBB

**FOLHA DE LEITURA RADIOLOGICA — CLASSIFICAÇÃO INTERNACIONAL DE RADIOGRAFIAS DE PNEUMOCONIOSE - OIT**

Nome: EVALDO PATOJA PINHEIRO

RG: 5108675-SSP MT

Sexo: MASCULINO

Data Nasc.: 14/07/1986

CPF: 96736216249

Controle: NÃO INFORMADO

Data

26/01/2026

Empresa: IMAGGI CLINICA DE RADIOLOGIA E DIAG POR

Indicação: -

Função: -

Raio-X digital: Sim NãoLeitura em negatoscópio: Sim Não1A - Qualidade técnica: 1 2 3 4

Comentário: null

1B - Radiografia normal: Sim (finalizar a leitura) Não (passe para a seção 2)2A - Alguma anormalidade de parênquima consistente de com pneumoconiose? Sim (complete 2B e 2C) Não (passe para a seção 3)**2B - Pequenas opacidades**

A) Formas e tamanhos	b) Zonas	C) Profusão
Primárias Secundárias	D E	0/- [] 0/0 [] 0/1 []
p [] s [] p [] s []	[] []	1/0 [] 1/1 [] 1/2 []
q [] t [] q [] t []	[] []	2/1 [] 2/2 [] 2/3 []
r [] u [] r [] u []	[] []	3/2 [] 3/3 [] 3/+ []

2C - Grandes opacidades

0 [] A [] B [] C []

3A - Alguma anormalidade pleural consistente com pneumoconiose? Sim (complete 3B, 3C e 3D) Não (passe para a seção 4)3B - Placas Sim Não

Local	Calcificação	Extensão da parede (combinado perfil e frontal)	Largura (opcional) (mínimo de 3mm para
Parede em perfil	0 [] D [] E []	0 [] D [] 1 [] 2 [] 3 []	D [] A [] B [] C []
Frontal	0 [] D [] E []	0 [] E [] 1 [] 2 [] 3 []	E [] A [] B [] C []
Diafragma	0 [] D [] E []	Até 1/4 da parede lateral = 1	Até 1/4 da parede lateral = 1
Outros locais	0 [] D [] E []	1/4 à 1/2 da parede lateral = 2	1/4 à 1/2 da parede lateral = 2
		> 1/2 da parede lateral = 3	> 1/2 da parede lateral = 3

3C - Obliteração do seio 0 [] D [] E []

3D - Espessamento pleural Sim Não

Local	Calcificação	Extensão da parede (combinado perfil e frontal)	Largura (opcional) (mínimo de 3mm para
Parede em perfil	0 [] D [] E []	0 [] D [] 1 [] 2 [] 3 []	D [] A [] B [] C []
Frontal	0 [] D [] E []	0 [] E [] 1 [] 2 [] 3 []	E [] A [] B [] C []
		Até 1/4 da parede lateral = 1	3 à 5 mm = a
		1/4 à 1/2 da parede lateral = 2	5 à 10 mm = b
		> 1/2 da parede lateral = 3	> 10 mm = c

4A - Outras anormalidades? Sim (complete 4B) Não (finalizar leitura)

4B - Símbolos: (*) od: Necessário um comentário.

aa	at	ax	bu	ca	cg	cn	co	cp	cv	di	ef	em	es	fr	hi	ho	id	ih	kl	me	pa	pb	pi	px	ra	rp	tb	od
----	----	----	----	----	----	----	----	----	----	----	----	----	----	----	----	----	----	----	----	----	----	----	----	----	----	----	----	----

Descrição do item 4B: aa = Aorta aterosclerótica | at = Espessamento pleural apical significativo | ax = Coalescência de pequenas opacidades | bu = Bolhas | ca = Câncer | cg = Nódulos não pneumoconióticos calcificados | cn = Calcificação de pequenas opacidades pneumoconióticas | co = Anormalidade de forma e tamanho do coração | cp = Cor pulmonale | cv = Cavidade | di = Distorção significativa de estrutura intratorácica | ef = Derrame pleural | em = Enfisema | es = Calcificações em casca de ovo | fr = Fratura(s) de costela(s) recente(s) ou consolidada(s) | hi = Aumento de gânglios hilares e/ou mediastinais | ho = Faveolamento | id = Borda diafragmática mal definida | ih = Borda cardíaca mal definida | kl = Linhas septais (kerley) | me = Mesotelioma | od = Outras doenças | pa = Atelectasia laminar | pb — Banda(s) parenquimatosa(s) | pi = Espessamento pleural de cisura(s) interlobar(es) | px = Pneumotórax | ra = Atelectasia redonda | rp — Pneumoconiose reumatóide | tb = Tuberculose

4C - Comentários:

Belo Horizonte, segunda-feira, 26 de janeiro
de 2026
12:22:17

Dr Ronaldo Zupo

CRM 13252

Cod.: 568411	Paciente: Evaldo Patoja Pinheiro	Sexo: Masculino	Idade: 39 (A)
Atendido em: 26/01/2026	Profissional Solicitante: Dr.(a) Rafael Correa da Costa	Cadastro de Pessoas Físicas: CPF: 96736216249	Convênio: Hismet

HEMOGRAMA

Método: Automação XNL550 Material: PLASMA EDTA Coletado em: 26/01/2026 Liberado em: 28/01/2026 08:04

Eritrograma

Valores de Referência

Hemácias em milhões/ mm ³:	4,83	4,30 a 5,70/mm ³
Hemoglobina em g/dL.....:	13,8	13,5 a 17,5g/dL
Hematócrito em %.....:	41,2	39,0 a 50,0%
Vol. Glob. Média em fl.....:	85,3	80,0 a 95,0fl
Hem. Glob. Média em pg.....:	28,6	26,0 a 34,0pg
C.H. Glob. Média em g/dL.....:	33,5	31,0 a 36,0g/dL
RDW.....:	12,3	11,0 a 15,0%

Leucograma

Leucócitos.....:	5.250/mm³	3.500 a 10.000/mm ³
Neutrófilos.....:	59,9%	3.145/mm³ 50 a 70 2000 a 7000
Blastos.....:	0,0%	0/mm³ 0 0
Promielocitos.....:	0,0%	0/mm³ 0 0
Mielocitos.....:	0,0%	0/mm³ 0 0
Metamielocitos.....:	0,0%	0/mm³ 0 0
Bastões.....:	0,0%	0/mm³ 0 a 6 0 a 600
Segmentados.....:	59,9%	3.145/mm³ 50 a 70 2000 a 7000
Eosinófilos.....:	3,6%	189/mm³ 2 a 4 80 a 600
Basófilos.....:	1,3%	68/mm³ 0 a 2 0 a 200
Linfócitos típicos.....:	25,5%	1.339/mm³ 25 a 35 1000 a 3500
Linfócitos atípicos.....:	0,0%	0/mm³ 0 0
Monócitos.....:	9,7%	509/mm³ 2 a 10 400 a 1000

Plaquetas

Plaquetas.....:	118.000/mm³	150.000 a 450.000/mm ³
VPM.....:	13,4/fl	6,7 a 10,0fl
Plaquetócrito.....:	0,160%	0,10 a 0,50%
PDW.....:	23,0	15,0 a 17,9%

Plaquetas repetida e confirmada (automação/lâmina) com a mesma amostra. Presença de agregados plaquetários. Fica à critério médico uma re-coleta para confirmação.



Assinado Digitalmente



Dra. Julia Cristina da Silva
Biomédica
CRBM - 24963

A interpretação de qualquer teste com finalidade diagnóstica ou prognóstica depende de avaliação conjunta dos dados clínicos e da história médica do paciente.

Responsável Técnico: Bruno Bini Napoleão - CRBM 2121

Endereço: Av. General Vale, 350, Bandeirantes.
Telefone: 65-99295 3662

Protocolo:26012610414046

Data:26/01/2026

Paciente:IVALDO PATOJA PINHEIRO

Nasc.:14/07/1986 RG :5108675-SSP MT

CPF:96736216249

Exame :ELETROCARDIOGRAMA ECG

Resultado

FC = 70BPM (VARIA DE DE 50 A 100BPM, DE ACORDO COM AS ÚLTIMAS DIRETRIZES DE ECG DA SBC).

P-R = 0,12S (NORMAL = 0,10 A 0,20S), P SINUSAL (ONDA P SINUSAL SE POSITIVA E, D1, D2, D3, AVF).

QRS = 0,08S (NORMAL = 0,07 A 0,11S) OBS: Q PATOLÓGICA SE AMPLITUDE FOR PELO MENOS 25% DA ONDA R.

QTC = 0,38S (NORMAL = 0,34 A 0,45S P/ HOMENS A 0,47S P/ MULHERES).

RITMO SINUSAL.

SÂQRS = +60° (NORMAL = 0 A 90°, ALGUNS AUTORES CONSIDERAM NORMAL = -30 A +110°).

Impressão diagnóstica

DENTRO DOS PARÂMETROS NORMAIS.

DRA. JAMILA LEITE XAVIER

Cardiologista CRM MT 6422 RQE 4016 MT

Dr.ª Jamila L. Xavier

v1.0 Chave:<http://sistema.imaggi.com.br/validar.php?chave=119409604253910671174017930839>

CRM-MT 6422

AV. GENERAL MELLO, 227 - POÇÃO - CEP 78015-300 - CUIABÁ - MT

FONE: (65) 3055-2051 - IMAGGI@IMAGGI.COM.BR

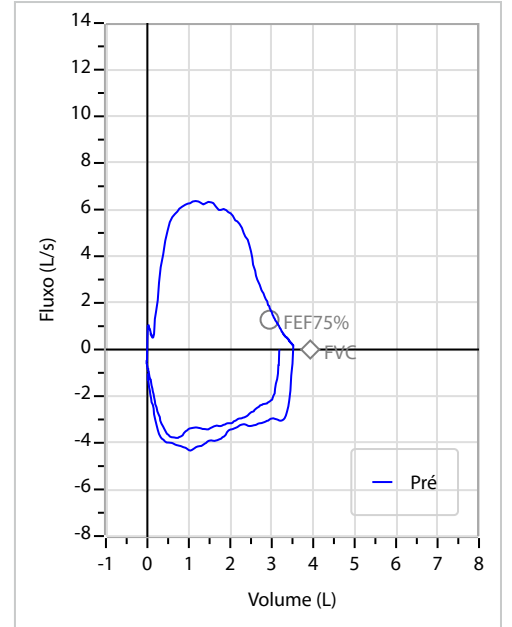
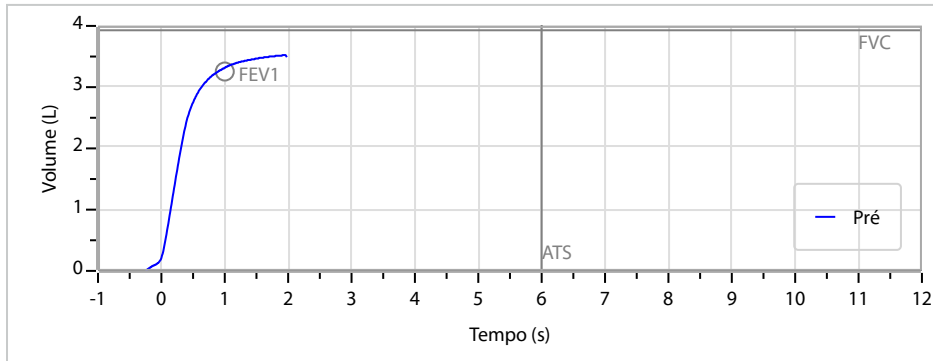


Nome	EVALDO PATOJA PINHEIRO		ID1	794907	Sexo	Masculino	Idade	39,5	Peso (kg)	74,00	Altura (cm)	163,0
Agrupamento	--	D.O.B.	14/07/1986	--	BMI (kg/m2)	27,9	Fumante	Não	Anos de Tabag...	--	Cig/Dia	--
Técnico	--	Médico	--	--	Classe 2	--	Etnia	--	Outros/Não Especificado			

CAPACIDADE VITAL FORÇADA

Imprimir Resultado dos testes	Definir previsão	Posição do Teste
09:43	GLI	SENTADO

	Meas.	Pred	% Pred	z score
FVC	L 3,55	3,93	90	
FEV1	L 3,33	3,26	102	
FEV1/FVC%	% 93,8	82,9	113	
FEV1/Vcmax%	% 93,8	82,9	113	



Interpretação

O indivíduo tem uma relação FEV1/FVC% de 93,8% e um valor FVC de 3,55 L que estão dentro dos limites normais. Os resultados do teste indicam uma **ESPIROMETRIA NORMAL**

Assinatura: _____

Cod.: 568411	Paciente: Evaldo Patoja Pinheiro	Sexo: Masculino	Idade: 39 (A)
Atendido em: 26/01/2026	Profissional Solicitante: Dr.(a) Rafael Correa da Costa	Cadastro de Pessoas Físicas: CPF: 96736216249	Convênio: Hismet

GLICOSE EM JEJUM

90 mg/dL

Método: Enzimático Colorimétrico Material: Soro Coletado em: 26/01/2026 Liberado em: 26/01/2026 15:36

Valores de Referência:

70 a 99 mg/dL

Histórico de Resultados

91 mg/dL

21/11/2022



Assinado Digitalmente

Dra. Julia Cristina da Silva
Biomédica
CRBM - 24963

A interpretação de qualquer teste com finalidade diagnóstica ou prognóstica depende de avaliação conjunta dos dados clínicos e da história médica do paciente.

Responsável Técnico: Bruno Bini Napoleão - CRBM 2121

Endereço: Av. General Vale,350, Bandeirantes.
Telefone:65-99295 3662

Cod.: 568411	Paciente: Evaldo Patoja Pinheiro	Sexo: Masculino	Idade: 39 (A)
Atendido em: 26/01/2026	Profissional Solicitante: Dr.(a) Rafael Correa da Costa	Cadastro de Pessoas Físicas: CPF: 96736216249	Convênio: Hismet

EAS - SUMÁRIO DE URINA

Microscopia Direta

Material Recebido em: 26/01/2026

EXAME FÍSICO

Valores de Referência

Volume	10 mL
Cor	Amarelo Claro
Aspecto	Límpido
Densidade	1.015
pH	7,0

Amarelo Citrino
Límpido
1.015 a 1.030
5,5 a 6,5

EXAME QUÍMICO

Proteínas	Ausente
Glicose	Ausente
Corpos Cetônicos	Ausente
Hemoglobina	Ausente
Bilirrubina	Negativo
Urobilinogênio	Normal
Nitrito	Negativo

Ausentes
Ausentes
Ausentes
Ausentes
Negativo
Normal
Negativo

SEDIMENTOSCOPIA(X400)

Leucócitos	1 a 2 por campo
Células epiteliais	1 a 2 por campo
Hemácias	2 a 3 por campo
Muco	Ausente
Flora Bacteriana	Bactérias não visualizadas
Cristais	Ausentes
Cilindros	Ausentes

até 5 p/c
até 10 p/c
até 3 p/c
Ausentes
Ausentes
Ausentes
Ausentes



Assinado Digitalmente

Dra. Julia Cristina da Silva
 Biomédica
CRBM - 24963

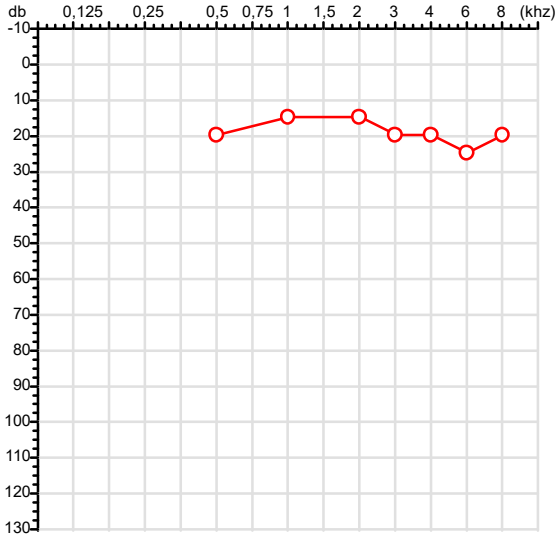
A interpretação de qualquer teste com finalidade diagnóstica ou prognóstica depende de avaliação conjunta dos dados clínicos e da história médica do paciente.

Responsável Técnico: Bruno Bini Napoleão - CRBM 2121

Endereço: Av. General Vale,350, Bandeirantes.
 Telefone:65-99295 3662

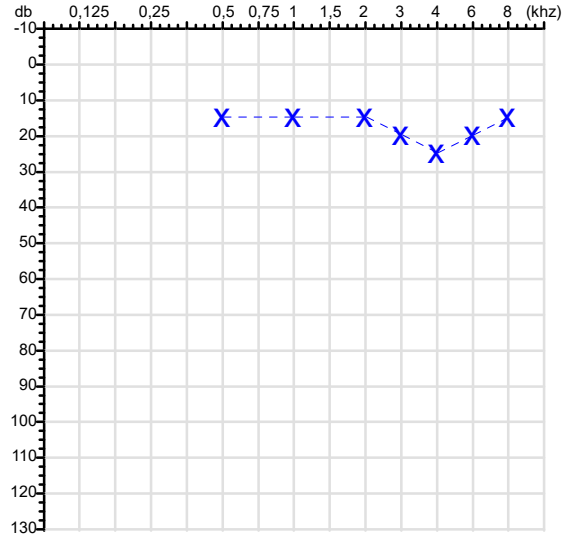
CPF :967.362.162-49 Paciente :Evaldo Patoja Pinheiro RG :5108675/SSP MT
 CNPJ :03.979.726/0001-06 Razão :CBL COMERCIO E RECICLAGEM DE BORRACHAS LTDA
 Nascimento :14/07/1986 Idade : 39 anos
 Motivo :Admissional Setor :GERAL
 Repouso :14h Função :AJUDANTE GERAL
 Data do Exame : 26/01/2026

Orelha Direita



Audiometria

Orelha Esquerda



Aérea

Khz	0,25	0,5	1	2	3	4	6	8
OD db	NDG	20	15	15	20	20	25	20

Khz	0,25	0,5	1	2	3	4	6	8
OE db	NDG	15	15	15	20	25	20	15

Ossea

Khz	0,25	0,5	1	2	3	4	6
OD db	NDG	NDG	NDG	NDG	NDG	NDG	NDG

Khz	0,25	0,5	1	2	3	4	6
OE db	NDG	NDG	NDG	NDG	NDG	NDG	NDG

Médias Tritonais

Khz	0,5	1	2	=	3	4	6	=
OD db	20	15	15	17	20	20	25	22

Khz	0,5	1	2	=	3	4	6	=
OE db	15	15	15	15	20	25	20	22

Laudo Clínico OD

Audição normal

Laudo Clínico OE

Audição normal

Classificações: tipo de perda auditiva (Silman e Silvermam - 1997), grau de perda auditiva média 500khz, 1000khz e 2000khz (Lloyd e Kaplan - 1978) e configuração audiométrica (Silman e Silverman - 1997 - adaptada de Carhart, 1945 e Lloyd e Kaplan, 1978)

Classificações: tipo de perda auditiva (Silman e Silvermam - 1997), grau de perda auditiva média 500khz, 1000khz e 2000khz (Lloyd e Kaplan - 1978) e configuração audiométrica (Silman e Silverman - 1997 - adaptada de Carhart, 1945 e Lloyd e Kaplan, 1978)

Emanuel Sempio
 Fonoaudiólogo
 Audiologia Clínica e Ocupacional
 CRFa 5-5297-8

Emanuel Sempio
 Fonoaudiólogo
 CRFa 5 - 5297 - 8
 Assinatura eletrônica :84AD6E066A40A48327F2E20590814C3C
 Para validar a assinatura : <https://sistema.hismet.com.br/validacao.php>

Evaldo Patoja Pinheiro

** Assinado por biometria **

Modelo do Audiometro :AVS500 - VIBRASOM
 Última Aferição :12/08/2025