

Protocolo:2601261102419

Data:26/01/2026

Paciente:JUCEMIR DOS SANTOS SILVA

Nasc.:21/01/1982 RG :-

CPF:70044126107

Exame :RX TORAX PA / PERFIL

Resultado

OSSOS COM MORFOLOGIA E TEXTURA NORMAIS.
MEDIASTINO CENTRADO E SEM MASSAS VISÍVEIS NA SUA TOPOGRAFIA.
HILOS E TRAMA VASCULAR PULMONAR DE ASPECTO HABITUAL.
CAMPOS PLEUROPULMONARES COM TRANSPARÊNCIA SATISFATÓRIA.
CÚPULAS DIAFRAGMÁTICAS DE CONTORNOS NÍTIDOS E SEIOS COSTOFRÊNICOS LIVRES.
ÁREA CARDÍACA NOS LIMITES DA NORMALIDADE.



Dr. Leandro M. Colmanetti

Médico Radiologista CRM 5995 MT RQE 4585 MT

v1.0 Chave:<http://sistema.imaggi.com.br/validar.php?chave=485924238393783064220147024810>



**IMAGGI CLINICA DE RADIOLOGIA POR IMAGEM**Avenida General Melo, Nº227
Dom Aquino - Cuiabá - MT (65) 3055-5926

4MZS

**FOLHA DE LEITURA RADIOLOGICA — CLASSIFICAÇÃO INTERNACIONAL DE RADIOGRAFIAS DE PNEUMOCONIOSE - OIT**

Nome: JUCEMIR DOS SANTOS SILVA

RG: NÃO INFORMADO

Sexo: MASCULINO

Data Nasc.: 21/01/1982

CPF: 70044126107

Controle: NÃO INFORMADO

Data

26/01/2026

Empresa: IMAGGI CLINICA DE RADIOLOGIA E DIAG POR

Indicação: -

Função: -

Raio-X digital: Sim NãoLeitura em negatoscópio: Sim Não1A - Qualidade técnica: 1 2 3 4

Comentário: null

1B - Radiografia normal: Sim (finalizar a leitura) Não
(passe para a seção 2)2A - Alguma anormalidade de parênquima consistente de com pneumoconiose? Sim (complete 2B e 2C)
 Não (passe para a seção 3)**2B - Pequenas opacidades**

A) Formas e tamanhos	b) Zonas	C) Profusão
Primárias Secundárias	D E	0/- [] 0/0 [] 0/1 []
p [] s [] p [] s []	[] []	1/0 [] 1/1 [] 1/2 []
q [] t [] q [] t []	[] []	2/1 [] 2/2 [] 2/3 []
r [] u [] r [] u []	[] []	3/2 [] 3/3 [] 3/+ []

2C - Grandes opacidades

0 [] A [] B [] C []

3A - Alguma anormalidade pleural consistente com pneumoconiose? Sim (complete 3B, 3C e 3D)
 Não (passe para a seção 4)3B - Placas Sim Não

Local	Calcificação	Extensão da parede (combinado perfil e frontal)	Largura (opcional) (mínimo de 3mm para
Parede em perfil	0 [] D [] E []	0 [] D [] 1 [] 2 [] 3 []	D [] A [] B [] C []
Frontal	0 [] D [] E []	0 [] E [] 1 [] 2 [] 3 []	E [] A [] B [] C []
Diafragma	0 [] D [] E []	Até 1/4 da parede lateral = 1	Até 1/4 da parede lateral = 1
Outros locais	0 [] D [] E []	1/4 à 1/2 da parede lateral = 2	1/4 à 1/2 da parede lateral = 2
		> 1/2 da parede lateral = 3	> 1/2 da parede lateral = 3

3C - Obliteração do seio 0 [] D [] E []

3D - Espessamento pleural Sim Não

Local	Calcificação	Extensão da parede (combinado perfil e frontal)	Largura (opcional) (mínimo de 3mm para
Parede em perfil	0 [] D [] E []	0 [] D [] 1 [] 2 [] 3 []	D [] A [] B [] C []
Frontal	0 [] D [] E []	0 [] E [] 1 [] 2 [] 3 []	E [] A [] B [] C []
		Até 1/4 da parede lateral = 1	3 à 5 mm = a
		1/4 à 1/2 da parede lateral = 2	5 à 10 mm = b
		> 1/2 da parede lateral = 3	> 10 mm = c

4A - Outras anormalidades? Sim (complete 4B) Não (finalizar leitura)4B - Símbolos: (*) od: **Necessário um comentário.**

aa	at	ax	bu	ca	cg	cn	co	cp	cv	di	ef	em	es	fr	hi	ho	id	ih	kl	me	pa	pb	pi	px	ra	rp	tb	od
----	----	----	----	----	----	----	----	----	----	----	----	----	----	----	----	----	----	----	----	----	----	----	----	----	----	----	----	----

Descrição do item 4B: aa = Aorta aterosclerótica | at = Espessamento pleural apical significativo | ax = Coalescência de pequenas opacidades | bu = Bolhas | ca = Câncer | cg = Nódulos não pneumoconióticos calcificados | cn = Calcificação de pequenas opacidades pneumoconióticas | co = Anormalidade de forma e tamanho do coração | cp = Cor pulmonale | cv = Cavidade | di = Distorção significativa de estrutura intratorácica | ef = Derrame pleural | em = Enfisema | es = Calcificações em casca de ovo | fr = Fratura(s) de costela(s) recente(s) ou consolidada(s) | hi = Aumento de gânglios hilares e/ou mediastinais | ho = Faveolamento | id = Borda diafragmática mal definida | ih = Borda cardíaca mal definida | kl = Linhas septais (kerley) | me = Mesotelioma | od = Outras doenças | pa = Atelectasia laminar | pb — Banda(s) parenquimatosa(s) | pi = Espessamento pleural de cisura(s) interlobar(es) | px = Pneumotórax | ra = Atelectasia redonda | rp — Pneumoconiose reumatóide | tb = Tuberculose

4C - Comentários:

Belo Horizonte, segunda-feira, 26 de janeiro
de 2026
12:41:09

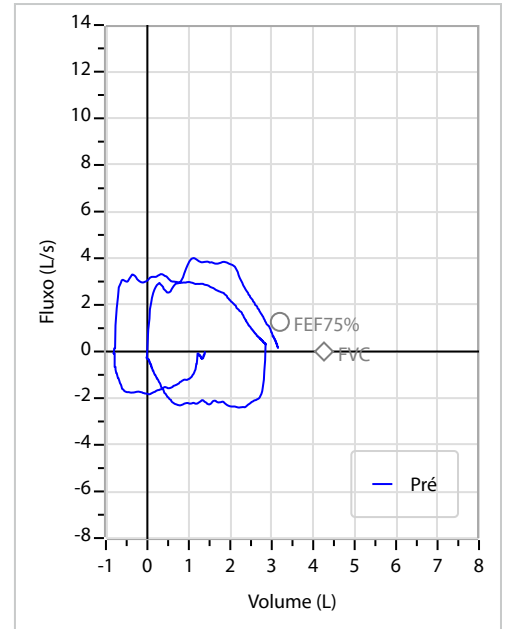
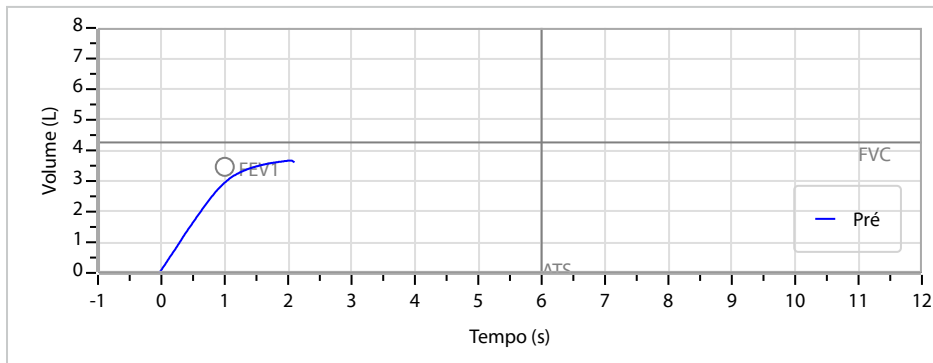
Dr Ronaldo Zupo

CRM 13252

Nome	JUCEMIR DOS SANTOS SILVA SILVA		ID1	794928	Sexo	Masculino	Idade	44,0	Peso (kg)	83,00	Altura (cm)	170,0
Agrupamento	--	D.O.B.	21/01/1982	--	BMI (kg/m ²)	28,7	Fumante	Ex-fumante	Anos de Tabag...	14	Cig/Dia	20
Técnico	--	Médico	--	--	Classe 2	--	Etnia	--	Outros/Não Especificado			

CAPACIDADE VITAL FORÇADA	Imprimir Resultado dos testes	Definir previsão	Posição do Teste
	09:45	GLI	SENTADO

	Meas.	Pred	% Pred	z score	
FVC	L	3,68	4,26	86	
FEV1	L	2,92	3,46	84	
FEV1/FVC%	%	79,4	81,5	97	
FEV1/Vcmax%	%	79,4	81,5	97	



Interpretação

O indivíduo tem uma relação FEV1/FVC% de 79,4% e um valor FVC de 3,68 L que estão dentro dos limites normais. Os resultados do teste indicam uma **ESPIROMETRIA NORMAL**

Assinatura: _____