



ATESTADO DE ACUIDADE VISUAL

CNPJ : 59225698000196 Fantasia : ZOPONE ENGENHARIA E COMERCIO
Razão Social : ZOPONE ENGENHARIA E COMERCIO LTDA
Endereço : AV RODRIGUES ALVES N.º 34-53 Complemento :
Cidade / UF : BAURU / SP CEP : 17030000

Funcionário

Nome : Antonio Nunes da Silva Setor: OBRAS
CPF : 44504268353 Cargo: PEDREIRO
RG : / Nascimento: 04/01/1967

Ficha de Acuidade Visual

Longe

Método de avaliação : Escala Optométrica de Snellen

SEM CORREÇÃO

OD: 20/25

OE: 20/40

COM CORREÇÃO

OD: 20/25

OE: 20/30

Perto

Método de avaliação : Tabela de Jaeger

CORREÇÃO : SIM

RESULTADO OLHO DIREITO : J6

RESULTADO OLHO ESQUERDO : J6

Teste Cromático

Visão Cromatica: NORMAL

Usa lente/óculos: Sim

Resultado: NORMAL

Cuiabá 28 de janeiro de 2026

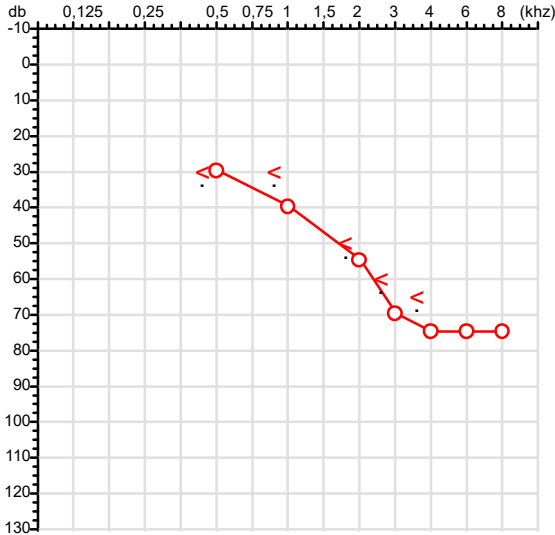
Dra. Gabryella Nicololy C. Serra
Médica
CRM-MT 17341

Dra. Gabryella Nicololy Carvalho Serra
CRM-MT 17341
NIS

Autenticação Assinatura :8694A1A33BD862F90E93F7F3068BD91D
Para validar a assinatura : <https://sistema.hismet.com.br/validacao.php>

CPF :445.042.683-53 Paciente :Antonio Nunes da Silva RG :/
 CNPJ :59.225.698/0001-96 Razão :ZOPONE ENGENHARIA E COMERCIO LTDA
 Nascimento :04/01/1967 Idade : 59 anos
 Motivo :Periódico Setor :OBRAS
 Repouso :14h Função :PEDREIRO
 Data do Exame : 28/01/2026

Orelha Direita



Aérea

Khz	0,25	0,5	1	2	3	4	6	8
OD db	NDG	30	40	55	70	75	75	75

Ossea

Khz	0,25	0,5	1	2	3	4	6
OD db	NDG	30	30	50	60	65	NDG

Médias Tritonais

Khz	0,5	1	2	=	3	4	6	=
OD db	30	40	55	42	70	75	75	73

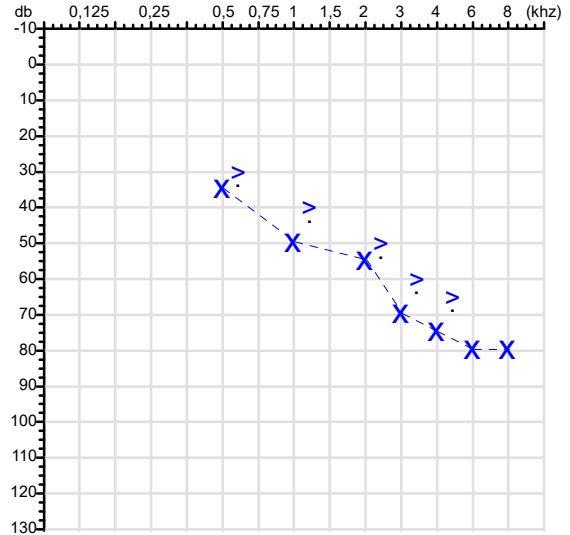
Laudo Clínico OD

Perda auditiva neurossensorial de grau moderado com configuração descendente acentuada

Classificações: tipo de perda auditiva (Silman e Silvermam - 1997), grau de perda auditiva média 500khz, 1000khz e 2000khz (Lloyd e Kaplan - 1978) e configuração audiométrica (Silman e Silverman - 1997 - adaptada de Carhart, 1945 e Lloyd e Kaplan, 1978)

Audiometria

Orelha Esquerda



Khz	0,25	0,5	1	2	3	4	6	8
OE db	NDG	35	50	55	70	75	80	80

Khz	0,25	0,5	1	2	3	4	6
OE db	NDG	30	40	50	60	65	NDG

Khz	0,5	1	2	=	3	4	6	=
OE db	35	50	55	47	70	75	80	75

Laudo Clínico OE

Perda auditiva neurossensorial de grau moderado com configuração descendente acentuada

Classificações: tipo de perda auditiva (Silman e Silvermam - 1997), grau de perda auditiva média 500khz, 1000khz e 2000khz (Lloyd e Kaplan - 1978) e configuração audiométrica (Silman e Silverman - 1997 - adaptada de Carhart, 1945 e Lloyd e Kaplan, 1978)

Emanuel Sempio
 Fonoaudiólogo
 Audiologia Clínica e Ocupacional
 CRFa 5-5297-8

Emanuel Sempio
 Fonoaudiólogo
 CRFa 5 - 5297 - 8
 Assinatura eletrônica :8864938B1520DC95B7289BD2E99E9401
 Para validar a assinatura : <https://sistema.hismet.com.br/validacao.php>

Antonio Nunes da Silva

**** Assinado por biometria ****

Modelo do Audiometro :AVS500 - VIBRASOM
 Última Aferição :12/08/2025



**ATENDIMENTO CLÍNICO
EXAME N.º 795649**

Paciente

Nome : ANTONIO NUNES DA SILVA

CPF : 44504268353

RG : /

Cargo : PEDREIRO

Nascimento : 04/01/1967

AVALIAÇÃO PSICOLÓGICA

I.DESCRICÃO DE DEMANDA

A presente avaliação teve por objetivo cumprir o regimento do processo periódico com uso de uma entrevista, um teste psicométrico e o questionário SRQ 20. _____

II.PROCEDIMENTO

Para atender a demanda proposta foi realizada a aplicação do teste AC, que é considerado um teste que avalia a atenção concentrada e o formulário SRQ 20, sendo um instrumento de rastreamento psiquiátrico composto por vinte itens. _____

III.ANÁLISE

No geral obteve-se um resultado moderadamente abaixo do esperado, o que representa um processo atencional limítrofe, perante os sujeitos de sua mesma faixa etária e população, porém com estado mental aparentemente conservado. No questionário de rastreamento de transtornos mentais, o sujeito relatou não apresentar sintomas. _____

IV.CONCLUSÃO

Em relação aos dados apresentados e analisados, mais as observações, há indícios de que o sujeito tem condições de exercer sua função. _____

V. PRAZO DE VALIDADE DA AVALIAÇÃO

Considerando que a personalidade é dinâmica e multideterminada, esta avaliação será válida para o presente momento.

Cuiabá-MT, 28 de janeiro de 2026



Como validar o documento pelo ITI:
Leia o qr-code e siga as instruções na página que será aberta.



Protocolo:26012809140648

Data:28/01/2026

Paciente:ANTONIO NUNES DA SILVA

Nasc.:04/01/1967 RG :-

CPF:44504268353

Exame :ELETROCARDIOGRAMA ECG

Resultado

FC = 52BPM (VARIA DE DE 50 A 100BPM, DE ACORDO COM AS ÚLTIMAS DIRETRIZES DE ECG DA SBC).

P-R = 0,12S (NORMAL = 0,10 A 0,20S), P SINUSAL (ONDA P SINUSAL SE POSITIVA E, D1, D2, D3, AVF).

QRS = 0,08S (NORMAL = 0,07 A 0,11S) OBS: Q PATOLÓGICA SE AMPLITUDE FOR PELO MENOS 25% DA ONDA R.

RITMO SINUSAL.

SÂQRS = 0° (NORMAL = 0 A 90°, ALGUNS AUTORES CONSIDERAM NORMAL = -30 A +110°).

Impressão diagnóstica

RITMO SINUSAL

ALTERAÇÃO DA REPOLARIZAÇÃO VENTRICULAR INFERIOR

DRA. JAMILA LEITE XAVIER

Cardiologista CRM MT 6422 RQE 4016 MT

Dr.ª Jamila L. Xavier

v1.0 Chave:<http://sistema.imaggi.com.br/validar.php?chave=366681122849501144627314810055>

CRM-MT 6422

AV. GENERAL MELLO, 227 - POÇÃO - CEP 78015-300 - CUIABÁ - MT

FONE: (65) 3055-2051 - IMAGGI@IMAGGI.COM.BR



Protocolo:26012809143848

Data:28/01/2026

Paciente:ANTONIO NUNES DA SILVA

Nasc.:04/01/1967 RG :-

CPF:44504268353

Exame :ELETROENCEFALOGRAMA CLINICO

Resultado

A ATIVIDADE ELÉTRICA CEREBRAL DE REPOUSO MOSTROU-SE SIMÉTRICA ENTRE ÁREAS HOMÓLOGAS, ORGANIZADA, CONSTITUÍDA POR UM RITMO ALFA DOMINANTE, 09-10HZ DE MÉDIA AMPLITUDE, COM PREDOMÍNIO NAS REGIÕES POSTERIO.
AUSÊNCIA DE ATIVIDADE EPILEPTIFORME.
DURANTE TODO O DECORRER DO EXAME, MESMO COM A ATIVAÇÃO PELA HIPERPNÉIA, NÃO FORAM REGISTRADOS GRAFOELEMENTOS PATOLÓGICOS.
ELETROENCEFALOGRAMA DIGITAL, REALIZADO DURANTE VIGÍLIA, EM CONDIÇÕES TÉCNICAS SATISFATÓRIAS.

Impressão diagnóstica

DENTRO DOS PARÂMETROS NORMAIS.

DR. CESAR ANDROLAGE
Neurologista CRM 7432 MT RQE 4011 MT
CRM: MT 7432

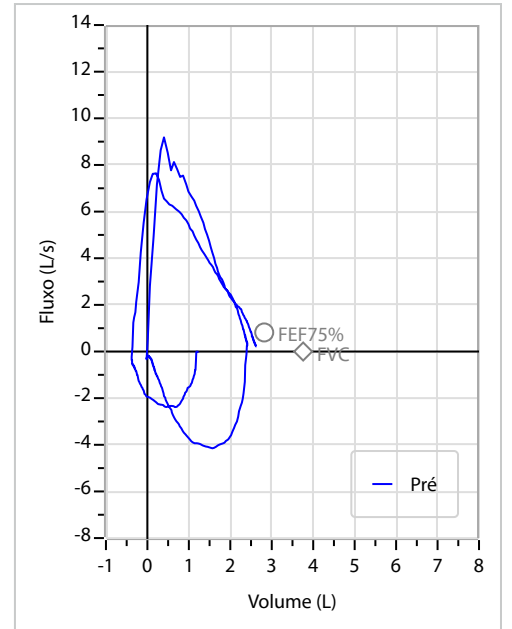
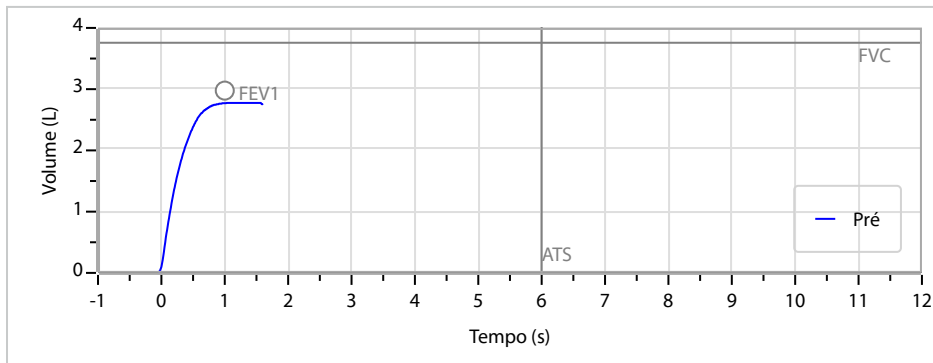
v1.0 Chave:<http://sistema.imaggi.com.br/validar.php?chave=774453383217299959338553406438>



Nome	ANTONIO NUNES DA SILVA		ID1	795649	Sexo	Masculino	Idade	59,0	Peso (kg)	69,00	Altura (cm)	168,0
Agrupamento	--	D.O.B.	04/01/1967	--	BMI (kg/m2)	24,4	Fumante	Não	Anos de Tabag...	--	Cig/Dia	--
Técnico	--	Médico	--	--	Classe 2	--	Etnia	--	Outros/Não Especificado			

CAPACIDADE VITAL FORÇADA	Imprimir Resultado dos testes	Definir previsão	Posição do Teste
	08:22	GLI	SENTADO

	Meas.	Pred	% Pred	z score	
FVC	L	2,80	3,76	75	
FEV1	L	2,80	2,98	94	
FEV1/FVC%	%	99,9	79,2	126	
FEV1/Vcmax%	%	99,9	79,2	126	



Interpretação

O indivíduo tem uma relação FEV1/FVC% de 99,9% que está dentro do limite normal e um valor FVC de 2,80 L que está abaixo de LLN. Os resultados do teste indicam uma POSSÍVEL RESTRIÇÃO.

Assinatura: _____

Cod.: 568727	Paciente: Antonio Nunes da Silva	Sexo: Masculino	Idade: 59 (A)
Atendido em: 28/01/2026	Profissional Solicitante: Dr.(a) Rafael Correa da Costa	Cadastro de Pessoas Físicas: CPF: 44504268353	Convênio: Hismet

GLICOSE EM JEJUM

108 mg/dL

Método: Enzimático Colorimétrico Material: Soro Coletado em: 28/01/2026 Liberado em: 28/01/2026 10:46

Valores de Referência:
70 a 99 mg/dL



Assinado Digitalmente

Dra. Julia Cristina da Silva
Biomédica
CRBM - 24963

A interpretação de qualquer teste com finalidade diagnóstica ou prognóstica depende de avaliação conjunta dos dados clínicos e da história médica do paciente.

Responsável Técnico: Bruno Bini Napoleão - CRBM 2121

Endereço: Av. General Vale,350, Bandeirantes.
Telefone:65-99295 3662

Cod.: 568727	Paciente: Antonio Nunes da Silva	Sexo: Masculino	Idade: 59 (A)
Atendido em: 28/01/2026	Profissional Solicitante: Dr.(a) Rafael Correa da Costa	Cadastro de Pessoas Físicas: CPF: 44504268353	Convênio: Hismet

HEMOGRAMA

Método: Automação XNL550 Material: PLASMA EDTA Coletado em: 28/01/2026 Liberado em: 28/01/2026 10:31

Eritrograma

		Valores de Referência
Hemácias em milhões/ mm ³:	5,12	4,30 a 5,70/mm ³
Hemoglobina em g/dL.....:	15,9	13,5 a 17,5g/dL
Hematócrito em %.....:	45,3	39,0 a 50,0%
Vol. Glob. Média em fl.....:	88,5	80,0 a 95,0fl
Hem. Glob. Média em pg.....:	31,1	26,0 a 34,0pg
C.H. Glob. Média em g/dL.....:	35,1	31,0 a 36,0g/dL
RDW.....:	11,7	11,0 a 15,0%

Leucograma

Leucócitos.....:	7.740/mm³		3.500 a 10.000/mm ³
Neutrófilos.....:	58,8%	4.551/mm³	50 a 70 2000 a 7000
Blastos.....:	0,0%	0/mm³	0 0
Promielocitos.....:	0,0%	0/mm³	0 0
Mielocitos.....:	0,0%	0/mm³	0 0
Metamielocitos.....:	0,0%	0/mm³	0 0
Bastões.....:	0,0%	0/mm³	0 a 6 0 a 600
Segmentados.....:	58,8%	4.551/mm³	50 a 70 2000 a 7000
Eosinófilos.....:	3,0%	232/mm³	2 a 4 80 a 600
Basófilos.....:	0,6%	46/mm³	0 a 2 0 a 200
Linfócitos típicos.....:	29,2%	2.260/mm³	25 a 35 1000 a 3500
Linfócitos atípicos...:	0,0%	0/mm³	0 0
Monócitos.....:	8,4%	650/mm³	2 a 10 400 a 1000

Plaquetas

Plaquetas.....:	192.000/mm³	150.000 a 450.000/mm ³
VPM.....:	11,9/fl	6,7 a 10,0fl
Plaquetócrito.....:	0,230%	0,10 a 0,50%
PDW.....:	15,2	15,0 a 17,9%



Assinado Digitalmente



Dra. Julia Cristina da Silva
Biomédica
CRBM - 24963

A interpretação de qualquer teste com finalidade diagnóstica ou prognóstica depende de avaliação conjunta dos dados clínicos e da história médica do paciente.

Responsável Técnico: Bruno Bini Napoleão - CRBM 2121

Endereço: Av. General Vale,350, Bandeirantes.
Telefone:65-99295 3662

Protocolo:2601280928469

Data:28/01/2026

Paciente:ANTONIO NUNES DA SILVA

Nasc.:04/01/1967 RG :-

CPF:44504268353

Exame :RX COLUNA LOMBAR AP/P

Resultado

CORPOS VERTEBRAIS VISUALIZADOS COM MORFOLOGIA E TEXTURA HABITUAIS.
APÓFISES ESPINHOSAS, TRANSVERSAS E PEDÍCULOS SEM ANORMALIDADES.
TRANSIÇÃO LOMBOSSACRA DE ASPECTO NORMAL.
ESPAÇOS DISCAIS DENTRO DOS LIMITES DA NORMALIDADE.
AUSÊNCIA DE ASSIMETRIAS EVIDENTES OU ESCOLIOSE DA COLUNA.
OSTEOFITOS MARGINAIS INCIPIENTES EM CORPOS VERTEBRAIS.
LINHA DE PESO PROJETADO ANTERIOR A BASE DO SACRO.
ALTERAÇÕES DEGENERATIVAS DAS INTERAPOFISÁRIAS EM L3-L4 A L5-S1.



Dr. Leandro M. Colmanetti

Médico Radiologista CRM 5995 MT RQE 4585 MT

v1.0 Chave:<http://sistema.imaggi.com.br/validar.php?chave=839715840533531306859254686193>





IMAGGI CLINICA DE RADIOLOGIA POR IMAGEM

Avenida General Melo, N°227
Dom Aquino - Cuiabá - MT (65) 3055-5926

8VIF



FOLHA DE LEITURA RADIOLOGICA — CLASSIFICAÇÃO INTERNACIONAL DE RADIOGRAFIAS DE PNEUMOCONIOSE - OIT

Nome: ANTONIO NUNES DA SILVA

RG: NÃO INFORMADO

Sexo: MASCULINO

Data Nasc.: 04/01/1967

CPF: 44504268353

Controle: NÃO INFORMADO

Data

28/01/2026

Empresa: IMAGGI CLINICA DE RADIOLOGIA E DIAG POR

Indicação: -

Função: -

Raio-X digital: Sim Não

Leitura em negatoscópio: Sim Não

1A - Qualidade técnica: 1 2 3 4
Comentário: null

1B - Radiografia normal: Sim (finalizar a leitura) Não
(passe para a seção 2)

2A - Alguma anormalidade de parênquima consistente de com pneumoconiose? Sim (complete 2B e 2C)
 Não (passe para a seção 3)

2B - Pequenas opacidades

A) Formas e tamanhos		b) Zonas		C) Profusão		
Primárias	Secundárias	D	E	0/- []	0/0 []	0/1 []
p []	s []	[]	[]	1/0 []	1/1 []	1/2 []
q []	t []	[]	[]	2/1 []	2/2 []	2/3 []
r []	u []	[]	[]	3/2 []	3/3 []	3/+ []

2C - Grandes opacidades

0 A [] B [] C []

3A - Alguma anormalidade pleural consistente com pneumoconiose? Sim (complete 3B, 3C e 3D)
 Não (passe para a seção 4)

3B - Placas Sim Não

Local	Calcificação	Extensão da parede (combinado perfil e frontal)	Largura (opcional) (mínimo de 3mm para
Parede em perfil	0 [] D [] E []	0 [] D [] 1 [] 2 [] 3 []	D [] A [] B [] C []
Frontal	0 [] D [] E []	0 [] E [] 1 [] 2 [] 3 []	E [] A [] B [] C []
Diafragma	0 [] D [] E []	Até 1/4 da parede lateral = 1	Até 1/4 da parede lateral = 1
Outros locais	0 [] D [] E []	1/4 à 1/2 da parede lateral = 2	1/4 à 1/2 da parede lateral = 2
		> 1/2 da parede lateral = 3	> 1/2 da parede lateral = 3

3C - Obliteração do seio 0 [] D [] E []

3D - Espessamento pleural Sim Não

Local	Calcificação	Extensão da parede (combinado perfil e frontal)	Largura (opcional) (mínimo de 3mm para
Parede em perfil	0 [] D [] E []	0 [] D [] 1 [] 2 [] 3 []	D [] A [] B [] C []
Frontal	0 [] D [] E []	0 [] E [] 1 [] 2 [] 3 []	E [] A [] B [] C []
		Até 1/4 da parede lateral = 1	3 à 5 mm = a
		1/4 à 1/2 da parede lateral = 2	5 à 10 mm = b
		> 1/2 da parede lateral = 3	> 10 mm = c

4A - Outras anormalidades? Sim (complete 4B) Não (finalizar leitura)

4B - Símbolos: (*) od: **Necessário um comentário.**

aa	at	ax	bu	ca	cg	cn	co	cp	cv	di	ef	em	es	fr	hi	ho	id	ih	kl	me	pa	pb	pi	px	ra	rp	tb	od
----	----	----	----	----	----	----	----	----	----	----	----	----	----	----	----	----	----	----	----	----	----	----	----	----	----	----	----	----

Descrição do item 4B: aa = Aorta aterosclerótica | at = Espessamento pleural apical significativo | ax = Coalescência de pequenas opacidades | bu = Bolhas | ca = Câncer | cg = Nódulos não pneumoconióticos calcificados | cn = Calcificação de pequenas opacidades pneumoconióticas | co = Anormalidade de forma e tamanho do coração | cp = Cor pulmonale | cv = Cavidade | di = Distorção significativa de estrutura intratorácica | ef = Derrame pleural | em = Enfisema | es = Calcificações em casca de ovo | fr = Fratura(s) de costela(s) recente(s) ou consolidada(s) | hi = Aumento de gânglios hilares e/ou mediastinais | ho = Faveolamento | id = Borda diafragmática mal definida | ih = Borda cardíaca mal definida | kl = Linhas septais (kerley) | me = Mesotelioma | od = Outras doenças | pa = Atelectasia laminar | pb — Banda(s) parenquimatosa(s) | pi = Espessamento pleural de cisura(s) interlobar(es) | px = Pneumotórax | ra = Atelectasia redonda | rp — Pneumoconiose reumatóide | tb = Tuberculose

4C - Comentários: <p>PRESENÇA DE MÚLTIPLOS OSTEÓFITOS NOS CORPOS VERTEBRAIS DORSAIS.</p>

Belo Horizonte, quarta-feira, 28 de janeiro de
2026
09:46:33

Dr Ronaldo Zupo

CRM 13252