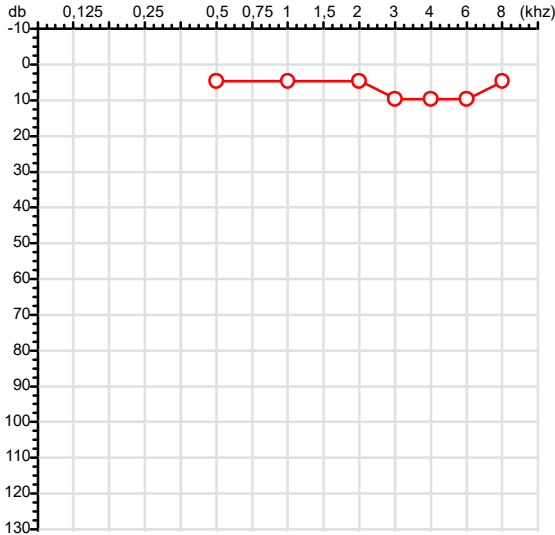


Exame n.º :795773

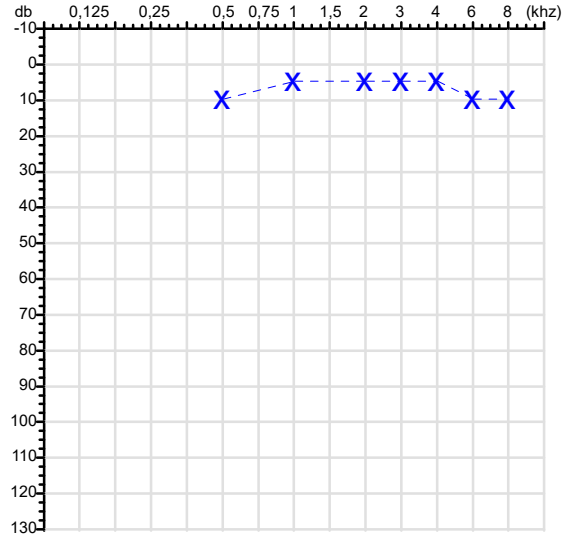
CPF :071.851.191-38	Paciente :WESLEY VICTOR DA SILVA MAMEDES	RG :07185119138/
CNPJ :29.551.302/0002-10	Razão :SOLPI INSTALACOES INDUSTRIALIZADAS LTDA	
Nascimento :20/10/2009	Idade : 16 anos	
Motivo :Admissional	Setor :GERAL	
Repouso :14h	Função :AUXILIAR DE SERVICOS GERAIS	
Data do Exame : 28/01/2026		

Audiometria

Orelha Direita



Orelha Esquerda



Aérea

Khz	0,25	0,5	1	2	3	4	6	8
OD db	NDG	5	5	5	10	10	10	5

Khz	0,25	0,5	1	2	3	4	6	8
OE db	NDG	10	5	5	5	5	10	10

Ossea

Khz	0,25	0,5	1	2	3	4	6
OD db	NDG	NDG	NDG	NDG	NDG	NDG	NDG

Khz	0,25	0,5	1	2	3	4	6
OE db	NDG	NDG	NDG	NDG	NDG	NDG	NDG

Médias Tritonais

Khz	0,5	1	2	=	3	4	6	=
OD db	5	5	5	5	10	10	10	10

Khz	0,5	1	2	=	3	4	6	=
OE db	10	5	5	7	5	5	10	7

Laudo Clínico OD

Audição normal

Laudo Clínico OE

Audição normal

Classificações: tipo de perda auditiva (Silman e Silvermam - 1997), grau de perda auditiva média 500khz, 1000khz e 2000khz (Lloyd e Kaplan - 1978) e configuração audiométrica (Silman e Silverman - 1997 - adaptada de Carhart, 1945 e Lloyd e Kaplan, 1978)

Classificações: tipo de perda auditiva (Silman e Silvermam - 1997), grau de perda auditiva média 500khz, 1000khz e 2000khz (Lloyd e Kaplan - 1978) e configuração audiométrica (Silman e Silverman - 1997 - adaptada de Carhart, 1945 e Lloyd e Kaplan, 1978)

Emanuel Sempio
Fonoaudiólogo
Audiologia Clínica e Ocupacional
CRFa/ 5-5297-8

Emanuel Sempio
Fonoaudiólogo
CRFa 5 - 5297 - 8

Assinatura eletrônica :688BE0E78E9AF7A353AEC67A25E7F7C0
Para validar a assinatura : <https://sistema.hismet.com.br/validacao.php>

Wesley Victor da Silva Mamedes

** Assinado por biometria **

Modelo do Audiometro :AVS500 - VIBRASOM
Última Aferição :12/08/2025

Protocolo:26012811225347 Data:28/01/2026
Paciente:WESLEY VICTOR DA SILVA MAMEDES
Nasc.:20/10/2009 RG :07185119138- CPF:07185119138
Exame :RX COLUNA LOMBAR AP/P

Resultado

CORPOS VERTEBRAIS VISUALIZADOS COM MORFOLOGIA E TEXTURA HABITUAIS.
APÓFISES ESPINHOSAS, TRANSVERSAS E PEDÍCULOS SEM ANORMALIDADES.
TRANSIÇÃO LOMBOSSACRA DE ASPECTO NORMAL.
ESPAÇOS DISCAIS DENTRO DOS LIMITES DA NORMALIDADE.
AUSÊNCIA DE ASSIMETRIAS EVIDENTES OU ESCOLIOSE DA COLUNA.
LINHA DE PESO PROJETADO ANTERIOR A BASE DO SACRO.



Dr. Leandro M. Colmanetti

Médico Radiologista CRM 5995 MT RQE 4585 MT

v1.0 Chave:<http://sistema.imaggi.com.br/validar.php?chave=485562683816464654295789232282>

