



ATESTADO DE ACUIDADE VISUAL

CNPJ : 37457942000103 Fantasia : TRAEI TRANSFORMADORES ELETRICOS
Razão Social : TRAEI TRANSFORMADORES ELETRICOS LTDA
Endereço : RUA N N.º 244 Complemento : QUADRA 17
Cidade / UF : CUIABÁ / MT CEP : 78098400

Funcionário

Nome : Maria de Fatima Viana da Silva Setor: FORCA - PINTURA - FORCA
CPF : 06194760443 Cargo: AUXILIAR DE PRODUCAO
RG : / Nascimento: 05/07/1986

Ficha de Acuidade Visual

Longe

Método de avaliação : Escala Optométrica de Snellen

SEM CORREÇÃO

OD: 20/10

OE: 20/13

COM CORREÇÃO

OD: /

OE: /

Perto

Método de avaliação : Tabela de Jaeger

CORREÇÃO : NÃO

RESULTADO OLHO DIREITO : J1

RESULTADO OLHO ESQUERDO : J1

Teste Cromático

Visão Cromatica: NORMAL

Usa lente/óculos: Não

Resultado: NORMAL

Cuiabá 28 de janeiro de 2026

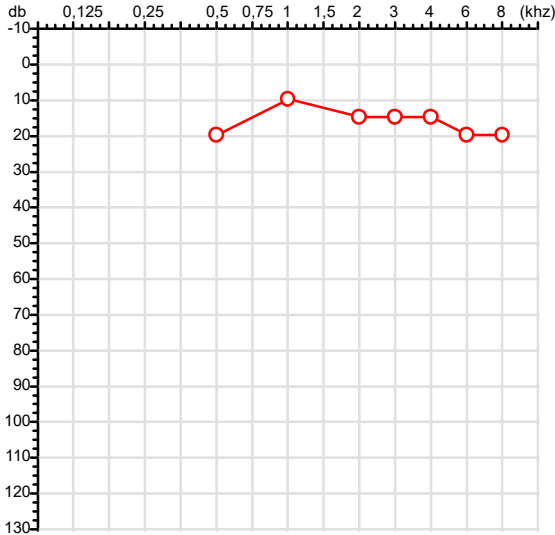
Dra. Isabela Luiza P. dos Santos
Médica
CRM-MT 16111

Drª Isabela Luiza Peralta dos Santos
CRM-MT 16111
NIS

Autenticação Assinatura :6ED91DB4CBC147E03438C0CF6FB8DFFA
Para validar a assinatura : <https://sistema.hismet.com.br/validacao.php>

CPF :061.947.604-43 Paciente :MARIA DE FATIMA VIANA DA SILVA RG :/
 CNPJ :37.457.942/0001-03 Razão :TRAEI TRANSFORMADORES ELETRICOS LTDA
 Nascimento :05/07/1986 Idade : 39 anos
 Motivo :Admissional Setor :FORCA - PINTURA - FORCA
 Repouso :14h Função :AUXILIAR DE PRODUCAO
 Data do Exame : 28/01/2026

Orelha Direita



Audiometria

Orelha Esquerda



Aérea

Khz	0,25	0,5	1	2	3	4	6	8
OD db	NDG	20	10	15	15	15	20	20

Khz	0,25	0,5	1	2	3	4	6	8
OE db	NDG	15	10	10	15	20	20	15

Óssea

Khz	0,25	0,5	1	2	3	4	6
OD db	NDG	NDG	NDG	NDG	NDG	NDG	NDG

Khz	0,25	0,5	1	2	3	4	6
OE db	NDG	NDG	NDG	NDG	NDG	NDG	NDG

Médias Tritonais

Khz	0,5	1	2	=	3	4	6	=
OD db	20	10	15	15	15	15	20	17

Khz	0,5	1	2	=	3	4	6	=
OE db	15	10	10	12	15	20	20	18

Laudo Clínico OD

Audição normal

Laudo Clínico OE

Audição normal

Classificações: tipo de perda auditiva (Silman e Silvermam - 1997), grau de perda auditiva média 500khz, 1000khz e 2000khz (Lloyd e Kaplan - 1978) e configuração audiométrica (Silman e Silverman - 1997 - adaptada de Carhart, 1945 e Lloyd e Kaplan, 1978)

Classificações: tipo de perda auditiva (Silman e Silvermam - 1997), grau de perda auditiva média 500khz, 1000khz e 2000khz (Lloyd e Kaplan - 1978) e configuração audiométrica (Silman e Silverman - 1997 - adaptada de Carhart, 1945 e Lloyd e Kaplan, 1978)

Emanuel Sempio
 Fonoaudiólogo
 Audiologia Clínica e Ocupacional
 CRFa 5-5297-8

Emanuel Sempio
 Fonoaudiólogo
 CRFa 5 - 5297 - 8
 Assinatura eletrônica :58AC14D5F95044DBC274C36C70D86826
 Para validar a assinatura : <https://sistema.hismet.com.br/validacao.php>

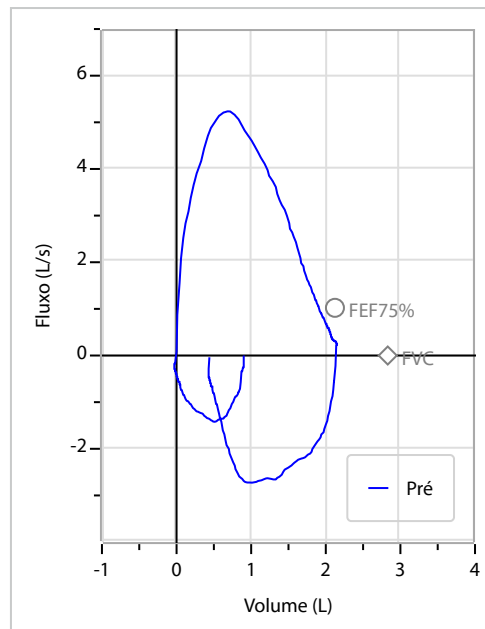
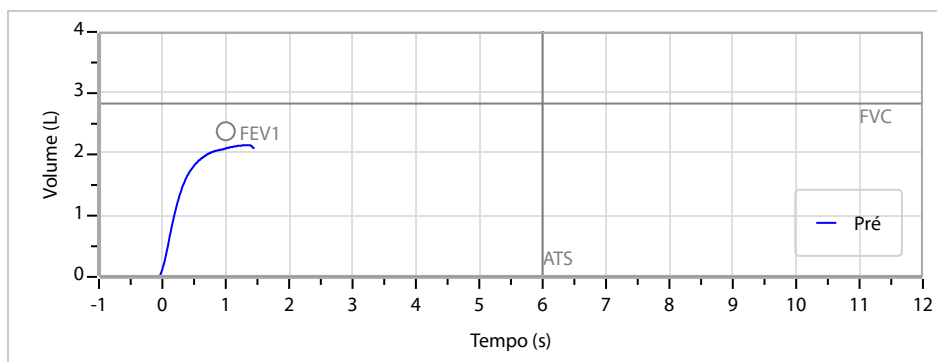
Maria de Fatima Viana da Silva
 ** Assinado por biometria **

Modelo do Audiometro :AVS500 - VIBRASOM
 Última Aferição :12/08/2025

Nome	MARIA DE FATIMA VIANA DA SILVA		ID1	795797	Sexo	Feminino	Idade	39,5	Peso (kg)	64,00	Altura (cm)	150,0
Agrupamento	--	D.O.B.	05/07/1986	--	BMI (kg/m2)	28,4	Fumante	Não	Anos de Tabag...	--	Cig/Dia	--
Técnico	--	Médico	--	--	Classe 2	--	Etnia	--	Outros/Não Especificado			

CAPACIDADE VITAL FORÇADA	Imprimir Resultado dos testes	Definir previsão	Posição do Teste
	11:04	GLI	SENTADO

	Meas.	Pred	% Pred	z score
FVC	L 2,18	2,83	77	
FEV1	L 2,12	2,38	89	
FEV1/FVC%	% 97,3	84,1	116	
FEV1/Vcmax%	% 97,3	84,1	116	



Interpretação

O indivíduo tem uma relação FEV1/FVC% de 97,3% que está dentro do limite normal e um valor FVC de 2,18 L que está abaixo de LLN. Os resultados do teste indicam uma POSSÍVEL RESTRIÇÃO.

Assinatura: _____

Cod.: 568838	Paciente: Maria de Fatima Viana da Silva	Sexo: Feminino	Idade: 39 (A)
Atendido em: 28/01/2026	Profissional Solicitante: Dr.(a) Rafael Correa da Costa	Cadastro de Pessoas Físicas: CPF: 06194760443	Convênio: Hismet

HEMOGRAMA

Método: Automação XNL550 Material: PLASMA EDTA Coletado em: 28/01/2026 Liberado em: 28/01/2026 15:56

Eritrograma

Valores de Referência

Hemácias em milhões/ mm ³:	3,78	3,9 a 5,0/mm ³
Hemoglobina em g/dL.....:	11,5	11,5 a 15,5g/dL
Hematócrito em %.....:	33,5	35,0 a 45,0%
Vol. Glob. Média em fl.....:	88,6	80,0 a 96,0fl
Hem. Glob. Média em pg.....:	30,4	26,0 a 34,0pg
C.H. Glob. Média em g/dL.....:	34,3	31,0 a 36,0g/dL
RDW.....:	12,1	11,0 a 15,0%

Leucograma

Leucócitos.....:	4.360/mm³	3.500 a 10.000/mm ³
Neutrófilos.....:	39,8%	1.735/mm³ 50 a 70 2000 a 7000
Blastos.....:	0,0%	0/mm³ 0 0
Promielocitos.....:	0,0%	0/mm³ 0 0
Mielocitos.....:	0,0%	0/mm³ 0 0
Metamielocitos.....:	0,0%	0/mm³ 0 0
Bastões.....:	0,0%	0/mm³ 0 a 6 0 a 600
Segmentados.....:	39,8%	1.735/mm³ 50 a 70 2000 a 7000
Eosinófilos.....:	6,4%	279/mm³ 2 a 4 80 a 600
Basófilos.....:	1,6%	70/mm³ 0 a 2 0 a 200
Linfócitos típicos.....:	43,3%	1.888/mm³ 25 a 35 1000 a 3500
Linfócitos atípicos.....:	0,0%	0/mm³ 0 0
Monócitos.....:	8,9%	388/mm³ 2 a 10 400 a 1000

Plaquetas

Plaquetas.....:	430.000/mm³	150.000 a 450.000/mm ³
VPM.....:	10,5/fl	6,7 a 10,0
Plaquetócrito.....:	0,45%	0,10 a 0,50%
PDW.....:	12,1	15,0 a 17,9%



Assinado Digitalmente



Dra. Julia Cristina da Silva
Biomédica
CRBM - 24963

A interpretação de qualquer teste com finalidade diagnóstica ou prognóstica depende de avaliação conjunta dos dados clínicos e da história médica do paciente.

Responsável Técnico: Bruno Bini Napoleão - CRBM 2121

Endereço: Av. General Vale,350, Bandeirantes.
Telefone:65-99295 3662

Protocolo:2601281112239

Data:28/01/2026

Paciente: Maria de Fatima Viana da Silva

Nasc.:05/07/1986 RG :-

CPF:06194760443

Exame :RX COLUNA LOMBO SACRA AP / PERFIL

Resultado

CORPOS VERTEBRAIS VISUALIZADOS COM MORFOLOGIA E TEXTURA HABITUAIS.
APÓFISES ESPINHOSAS, TRANSVERSAS E PEDÍCULOS SEM ANORMALIDADES.
TRANSIÇÃO LOMBOSSACRA DE ASPECTO NORMAL.
ESPAÇOS DISCAIS DENTRO DOS LIMITES DA NORMALIDADE.
AUSÊNCIA DE ASSIMETRIAS EVIDENTES OU ESCOLIOSE DA COLUNA.
LINHA DE PESO PROJETADO ANTERIOR A BASE DO SACRO.



Dr. Leandro M. Colmanetti

Médico Radiologista CRM 5995 MT RQE 4585 MT

v1.0 Chave:<http://sistema.imaggi.com.br/validar.php?chave=655305230353063049878569001616>



Protocolo:2601281122559

Data:28/01/2026

Paciente: Maria de Fatima Viana da Silva


Nasc.:05/07/1986 RG :-

CPF:06194760443

Exame :RX TORAX PA

Resultado

OSSOS COM MORFOLOGIA E TEXTURA NORMAIS.
MEDIASTINO CENTRADO E SEM MASSAS VISÍVEIS NA SUA TOPOGRAFIA.
HILOS E TRAMA VASCULAR PULMONAR DE ASPECTO HABITUAL.
CAMPOS PLEUROPULMONARES COM TRANSPARÊNCIA SATISFATÓRIA.
CÚPULAS DIAFRAGMÁTICAS DE CONTORNOS NÍTIDOS E SEIOS COSTOFRÊNICOS LIVRES.
ÁREA CARDÍACA NOS LIMITES DA NORMALIDADE.



Dr. Leandro M. Colmanetti

Médico Radiologista CRM 5995 MT RQE 4585 MT

v1.0 Chave:<http://sistema.imaggi.com.br/validar.php?chave=085989617418584333524862453447>

