

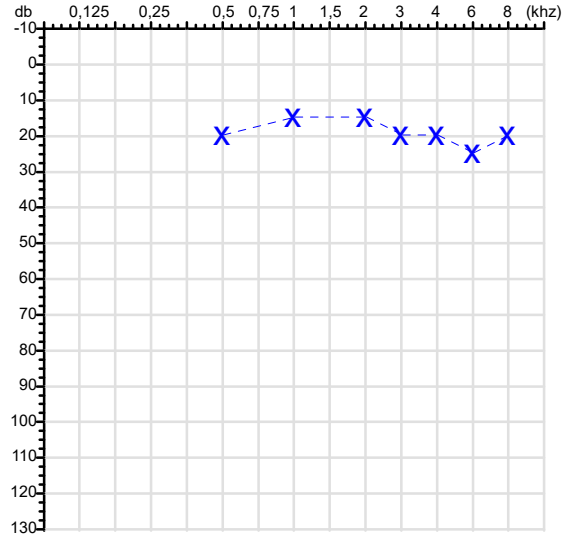
CPF :715.474.941-58 Paciente :ALBERTO JOSE SUAREZ LOVERA RG :20190910193630357/.
 CNPJ :03.819.157/0011-03 Razão :LJS INDUSTRIA DE PRE-MOLDADOS LTDA
 Nascimento :03/09/1983 Idade : 42 anos
 Motivo :Periódico Setor :GERAL
 Repouso :14h Função :OPERADOR DE EMPILHADEIRA
 Data do Exame : 29/01/2026

Orelha Direita



Audiometria

Orelha Esquerda



Aérea

Khz	0,25	0,5	1	2	3	4	6	8
OD db	NDG	20	15	20	20	25	25	20

Khz	0,25	0,5	1	2	3	4	6	8
OE db	NDG	20	15	15	20	20	25	20

Ossea

Khz	0,25	0,5	1	2	3	4	6
OD db	NDG	NDG	NDG	NDG	NDG	NDG	NDG

Khz	0,25	0,5	1	2	3	4	6
OE db	NDG	NDG	NDG	NDG	NDG	NDG	NDG

Médias Tritonais

Khz	0,5	1	2	=	3	4	6	=
OD db	20	15	20	18	20	25	25	23

Khz	0,5	1	2	=	3	4	6	=
OE db	20	15	15	17	20	20	25	22

Lauda Clínico OD

Audição normal

Lauda Clínico OE

Audição normal

Classificações: tipo de perda auditiva (Silman e Silvermam - 1997), grau de perda auditiva média 500khz, 1000khz e 2000khz (Lloyd e Kaplan - 1978) e configuração audiométrica (Silman e Silverman - 1997 - adaptada de Carhart, 1945 e Lloyd e Kaplan, 1978)

Classificações: tipo de perda auditiva (Silman e Silvermam - 1997), grau de perda auditiva média 500khz, 1000khz e 2000khz (Lloyd e Kaplan - 1978) e configuração audiométrica (Silman e Silverman - 1997 - adaptada de Carhart, 1945 e Lloyd e Kaplan, 1978)

Emanuel Sempio
 Fonoaudiólogo
 Audiologia Clínica e Ocupacional
 CRFa 5-5297-8

Emanuel Sempio
 Fonoaudiólogo
 CRFa 5 - 5297 - 8
 Assinatura eletrônica :D79AB09829C4DEE58B2BA2AEE3145FD0
 Para validar a assinatura : <https://sistema.hismet.com.br/validacao.php>

Alberto Jose Suarez Lovera

** Assinado por biometria **

Modelo do Audiometro :AVS500 - VIBRASOM
 Última Aferição :12/08/2025



ATESTADO DE ACUIDADE VISUAL

CNPJ : 18158538000194 Fantasia : LJS PRE-MOLDADOS
Razão Social : LJS INDUSTRIA DE PRE-MOLDADOS LTDA
Endereço : AV QUINZE DE NOVENBRO N.º 303 Complemento :
Cidade / UF : CUIABÁ / MT CEP : 78020300

Funcionário

Nome : Alberto Jose Suarez Lovera Setor: GERAL
CPF : 71547494158 Cargo: OPERADOR DE EMPILHADEIRA
RG : 20190910193630357 / . Nascimento: 03/09/1983

Ficha de Acuidade Visual

Longe

Método de avaliação : Escala Optométrica de Snellen

SEM CORREÇÃO

OD: 20/10

OE: 20/10

COM CORREÇÃO

OD: /

OE: /

Perto

Método de avaliação : Tabela de Jaeger

CORREÇÃO : NÃO

RESULTADO OLHO DIREITO : J2

RESULTADO OLHO ESQUERDO : J2

Teste Cromático

Visão Cromatica: NORMAL

Usa lente/óculos: Não

Resultado: NORMAL

Cuiabá 29 de janeiro de 2026

Dra. Gabryella Nicololy C. Serra
Médica
CRM-MT 17341

Dra. Gabryella Nicololy Carvalho Serra
CRM-MT 17341
NIS

Autenticação Assinatura :036C22F0072F4388C327C9BD2A75AA9D
Para validar a assinatura : <https://sistema.hismet.com.br/validacao.php>

Protocolo:26012909471246

Data:29/01/2026

Paciente:ALBERTO JOSE SUAREZ LOVERA

Nasc.:03/09/1983 RG :20190910193630357-.

CPF:71547494158

Exame :ELETROCARDIOGRAMA ECG

Resultado

FC =97 BPM (VARIA DE DE 50 A 100BPM, DE ACORDO COM AS ÚLTIMAS DIRETRIZES DE ECG DA SBC).

P-R = 0,12S (NORMAL = 0,10 A 0,20S), P SINUSAL (ONDA P SINUSAL SE POSITIVA E, D1, D2, D3, AVF).

QRS = 0,08S (NORMAL = 0,07 A 0,11S) OBS: Q PATOLÓGICA SE AMPLITUDE FOR PELO MENOS 25% DA ONDA R.

QTC = 0,44S (NORMAL = 0,34 A 0,45S P/ HOMENS A 0,47S P/ MULHERES).

RITMO SINUSAL.

SÂQRS = +10° (NORMAL = 0 A 90°, ALGUNS AUTORES CONSIDERAM NORMAL = -30 A +110°).

Impressão diagnóstica

DENTRO DOS PARÂMETROS NORMAIS.

DRA. JAMILA LEITE XAVIER

Cardiologista CRM MT 6422 RQE 4016 MT

Dr.ª Jamila L. Xavier

CRM-MT 6422

v1.0 Chave:<http://sistema.imaggi.com.br/validar.php?chave=366175493767010961903748388844>



Cod.: 568979	Paciente: Alberto Jose Suarez Lovera	Sexo: Masculino	Idade: 42 (A)
Atendido em: 29/01/2026	Profissional Solicitante: Dr.(a) Rafael Correa da Costa	Cadastro de Pessoas Físicas: CPF: 71547494158	Convênio: Hismet

GLICOSE EM JEJUM

106 mg/dL

Método: Enzimático Colorimétrico Material: Soro Coletado em: 29/01/2026 Liberado em: 29/01/2026 11:16

Valores de Referência:
70 a 99 mg/dL



Dra. Julia Cristina da Silva
Biomédica
CRBM - 24963

A interpretação de qualquer teste com finalidade diagnóstica ou prognóstica depende de avaliação conjunta dos dados clínicos e da história médica do paciente.

Responsável Técnico: Bruno Bini Napoleão - CREM 2121

Endereço: Av. General Vale, 350, Bandeirantes.

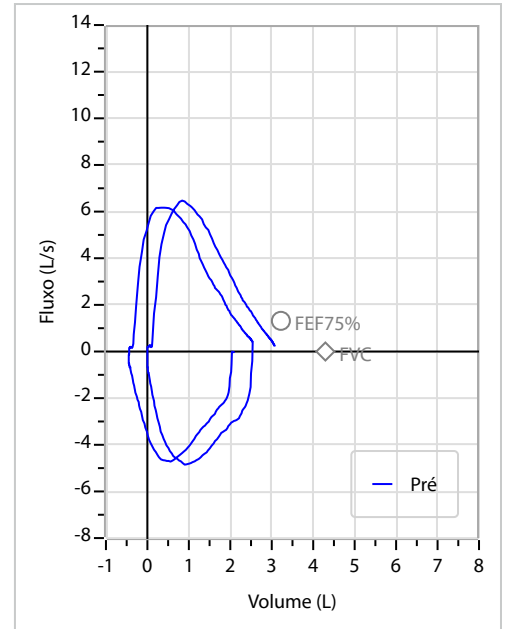
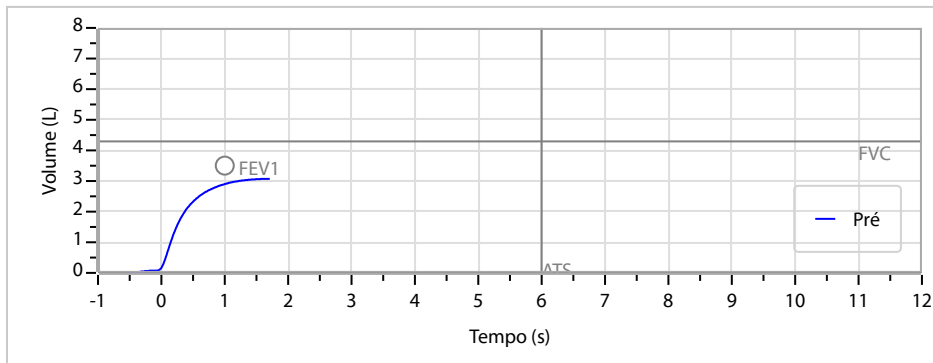
Telefone: 65-99295 3662

CNES: 3055612

Nome	ALBERTO JOSE SUAREZ LOVERA		ID1	796058	Sexo	Masculino	Idade	42,4	Peso (kg)	67,00	Altura (cm)	170,0	
Agrupamento	--	D.O.B.	03/09/1983	ID2	--	BMI (kg/m2)	23,2	Fumante	Não	Anos de Tabag...	--	Cig/Dia	--
Técnico	--	Médico	--	Classe 2	--	Etnia	Outros/Não Especificado						

CAPACIDADE VITAL FORÇADA	Imprimir Resultado dos testes	Definir previsão	Posição do Teste
	08:53	GLI	SENTADO

	Meas.	Pred	% Pred	z score
FVC	L 3,09	4,29	72	
FEV1	L 2,90	3,50	83	
FEV1/FVC%	% 94,1	81,8	115	
FEV1/Vcmax%	% 94,1	81,8	115	



Interpretação

O indivíduo tem uma relação FEV1/FVC% de 94,1% que está dentro do limite normal e um valor FVC de 3,09 L que está abaixo de LLN. Os resultados do teste indicam uma POSSÍVEL RESTRIÇÃO.

Assinatura: _____



IMAGGI CLINICA DE RADIOLOGIA POR IMAGEM

Avenida General Melo, N°227
Dom Aquino - Cuiabá - MT (65) 3055-5926

X53F



FOLHA DE LEITURA RADIOLOGICA — CLASSIFICAÇÃO INTERNACIONAL DE RADIOGRAFIAS DE PNEUMOCONIOSE - OIT

Nome: ALBERTO JOSE SUAREZ LOVERA RG: NÃO INFORMADO Sexo: MASCULINO

Data Nasc.: 03/09/1983 CPF: 71547494158 Controle: NÃO INFORMADO Data 29/01/2026

Empresa: IMAGGI CLINICA DE RADIOLOGIA E DIAG POR Indicação: - Função: -

Raio-X digital: Sim Não Leitura em negatoscópio: Sim Não

1A - Qualidade técnica: 1 2 3 4
Comentário: null 1B - Radiografia normal: Sim (finalizar a leitura) Não (passe para a seção 2)

2A - Alguma anormalidade de parênquima consistente de com pneumoconiose? Sim (complete 2B e 2C) Não (passe para a seção 3)

2B - Pequenas opacidades

A) Formas e tamanhos		b) Zonas		C) Profusão	
Primárias	Secundárias	D	E	0/- []	0/0 []
0 []	1 []	0 []	1 []	0/1 []	1/1 []
1 []	2 []	1 []	2 []	1/2 []	2/2 []
2 []	3 []	2 []	3 []	2/3 []	3/3 []
3 []	4 []	3 []	4 []	3/+ []	4/+ []

2C - Grandes opacidades

0 [] A [] B [] C []

3A - Alguma anormalidade pleural consistente com pneumoconiose? Sim (complete 3B, 3C e 3D) Não (passe para a seção 4)

3B - Placas Sim Não

Local	Calcificação	Extensão da parede (combinado perfil e frontal)	Largura (opcional) (mínimo de 3mm para
Parede em perfil	0 [] D [] E []	0 [] D [] 1 [] 2 [] 3 []	D [] A [] B [] C []
Frontal	0 [] D [] E []	0 [] E [] 1 [] 2 [] 3 []	E [] A [] B [] C []
Diafragma	0 [] D [] E []	Até 1/4 da parede lateral = 1	Até 1/4 da parede lateral = 1
Outros locais	0 [] D [] E []	1/4 à 1/2 da parede lateral = 2	1/4 à 1/2 da parede lateral = 2
		> 1/2 da parede lateral = 3	> 1/2 da parede lateral = 3

3C - Obliteração do seio 0 [] D [] E []

3D - Espessamento pleural Sim Não

Local	Calcificação	Extensão da parede (combinado perfil e frontal)	Largura (opcional) (mínimo de 3mm para
Parede em perfil	0 [] D [] E []	0 [] D [] 1 [] 2 [] 3 []	D [] A [] B [] C []
Frontal	0 [] D [] E []	0 [] E [] 1 [] 2 [] 3 []	E [] A [] B [] C []
		Até 1/4 da parede lateral = 1	3 à 5 mm = a
		1/4 à 1/2 da parede lateral = 2	5 à 10 mm = b
		> 1/2 da parede lateral = 3	> 10 mm = c

4A - Outras anormalidades? Sim (complete 4B) Não (finalizar leitura)

4B - Símbolos: (*) od: Necessário um comentário.

aa	at	ax	bu	ca	cg	cn	co	cp	cv	di	ef	em	es	fr	hi	ho	id	ih	kl	me	pa	pb	pi	px	ra	rp	tb	od
----	----	----	----	----	----	----	----	----	----	----	----	----	----	----	----	----	----	----	----	----	----	----	----	----	----	----	----	----

Descrição do item 4B: aa = Aorta aterosclerótica | at = Espessamento pleural apical significativo | ax = Coalescência de pequenas opacidades | bu = Bolhas | ca = Câncer | cg = Nódulos não pneumoconióticos calcificados | cn = Calcificação de pequenas opacidades pneumoconióticas | co = Anormalidade de forma e tamanho do coração | cp = Cor pulmonale | cv = Cavidade | di = Distorção significativa de estrutura intratorácica | ef = Derrame pleural | em = Enfisema | es = Calcificações em casca de ovo | fr = Fratura(s) de costela(s) recente(s) ou consolidada(s) | hi = Aumento de gânglios hilares e/ou mediastinais | ho = Faveolamento | id = Borda diafragmática mal definida | ih = Borda cardíaca mal definida | kl = Linhas septais (kerley) | me = Mesotelioma | od = Outras doenças | pa = Atelectasia laminar | pb — Banda(s) parenquimatosa(s) | pi = Espessamento pleural de cisura(s) interlobar(es) | px = Pneumotórax | ra = Atelectasia redonda | rp — Pneumoconiose reumatóide | tb = Tuberculose

4C - Comentários:

Belo Horizonte, quinta-feira, 29 de janeiro de
2026
10:40:58

Dr Ronaldo Zupo

CRM 13252