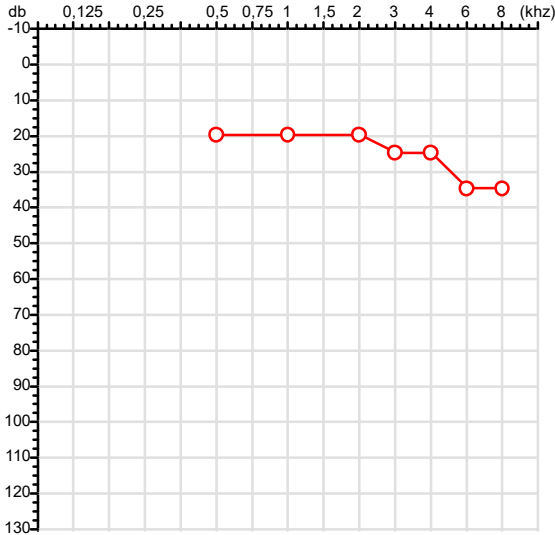


CPF :053.329.083-00	Paciente :JOSE RIBAMAR SANTOS COELHO	RG :31436285/SESP MT
CNPJ :03.819.157/0011-03	Razão :LJS INDUSTRIA DE PRE-MOLDADOS LTDA	
Nascimento :19/03/1976	Idade : 49 anos	
Motivo :Periódico	Setor :GERAL	
Reposou :14h	Função :ARMADOR	
Data do Exame : 03/02/2026		

**Orelha Direita**



**Aérea**

Khz	0,25	0,5	1	2	3	4	6	8
OD db	NDG	20	20	20	25	25	35	35

**Óssea**

Khz	0,25	0,5	1	2	3	4	6
OD db	NDG	NDG	NDG	NDG	NDG	NDG	NDG

**Médias Tritonais**

Khz	0,5	1	2	=	3	4	6	=
OD db	20	20	20	20	25	25	35	28

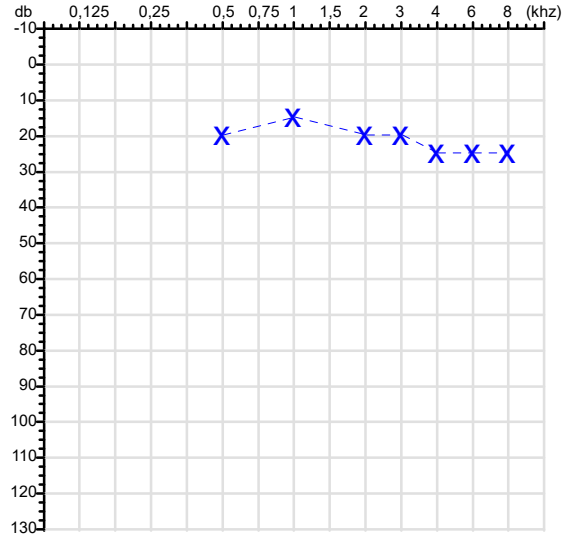
**Laudo Clínico OD**

Alteração auditiva com configuração descendente leve

Classificações: tipo de perda auditiva (Silman e Silvermam - 1997), grau de perda auditiva média 500khz, 1000khz e 2000khz (Lloyd e Kaplan - 1978) e configuração audiométrica (Silman e Silverman - 1997 - adaptada de Carhart, 1945 e Lloyd e Kaplan, 1978)

**Audiometria**

**Orelha Esquerda**



Khz	0,25	0,5	1	2	3	4	6	8
OE db	NDG	20	15	20	20	25	25	25

Khz	0,25	0,5	1	2	3	4	6
OE db	NDG	NDG	NDG	NDG	NDG	NDG	NDG

Khz	0,5	1	2	=	3	4	6	=
OE db	20	15	20	18	20	25	25	23

**Laudo Clínico OE**

Audição normal

Classificações: tipo de perda auditiva (Silman e Silvermam - 1997), grau de perda auditiva média 500khz, 1000khz e 2000khz (Lloyd e Kaplan - 1978) e configuração audiométrica (Silman e Silverman - 1997 - adaptada de Carhart, 1945 e Lloyd e Kaplan, 1978)

*Emanuel Sempio*  
Fonoaudiólogo  
Audiologia Clínica e Ocupacional  
CRFa 5-5297-8

Emanuel Sempio  
Fonoaudiólogo  
CRFa 5 - 5297 - 8

Assinatura eletrônica :C00C059985AEAD0561DF4D3D7B95BCE8

Para validar a assinatura : <https://sistema.hismet.com.br/validacao.php>

*Jose Ribamar Santos Coelho*

\*\* Assinado por biometria \*\*

Modelo do Audiometro :AVS500 - VIBRASOM

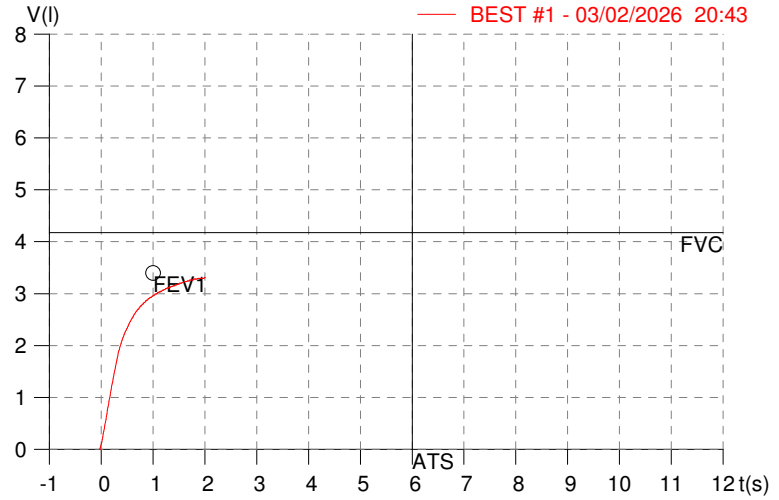
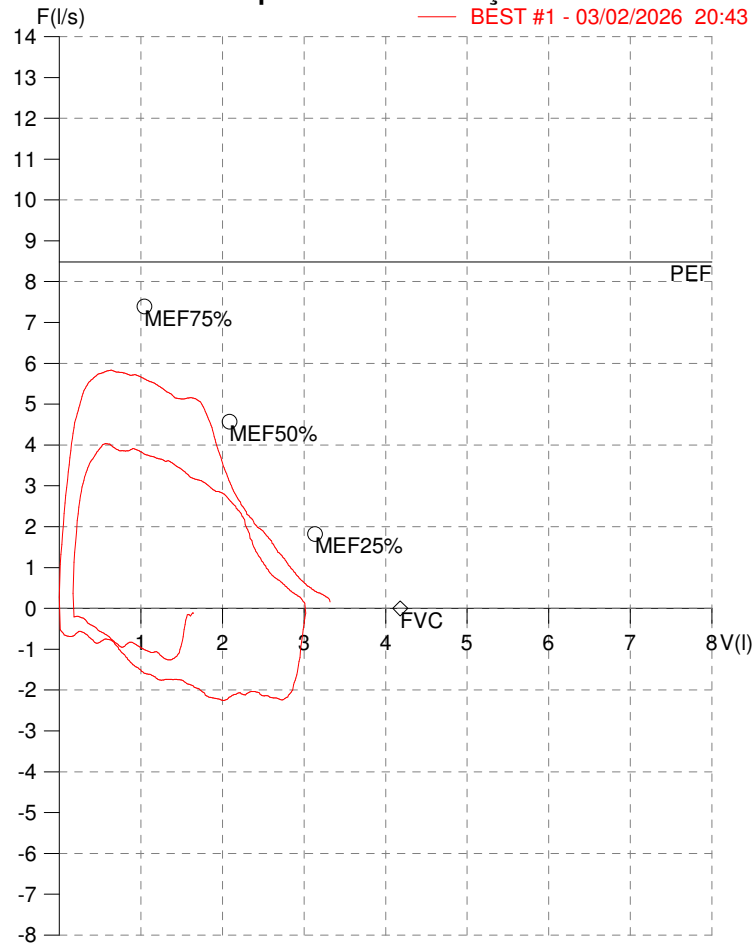
Última Aferição :12/08/2025

**HISMET - MEDICINA DO TRABALHO**  
**AV. GENERAL MELLO, 227. POÇÃO. CUIABÁ MT**  
**Tel. (65)3321-7051**

**ID:** 797495  
**Primeiro Nome:** JOSE  
**Sobrenome:** RIBAMAR SANTOS  
**Data:** 03/02/2026

**Data de nascimento:** 19/03/1976  
**Sexo :** Macho  
**Peso (kg):** 81.0  
**Altura (cm):** 170.0

**Capacidade Vital Forçada**



Parâmetro	UM	Descrição	Prev.	BEST#1	% Prev.
Best FVC	l(btps)	Melhor Capacidade Vital Forçada	4.18	3.34	80.0
FVC	l(btps)	Capacidade Vital Forçada	4.18	3.34	80.0
FEV1	l(btps)	Volume Exp Forçada em 1 seg	3.40	2.98	87.6
PEF	l/sec	Pico de Fluxo expiratório	8.48	5.84	68.8
FEV1/FVC%	%	FEV1 em % da FVC	78.4	89.1	113.6
FEF25-75%	l/sec	Fluxo expiratório médio forçado	3.89	3.79	97.3
MEF75%	l/sec	Fluxo Exp Máx @ 25% FVC	7.39	5.75	77.7
MEF50%	l/sec	Fluxo Exp Máx @ 50% FVC	4.57	5.13	112.2
MEF25%	l/sec	Fluxo Exp Máx @ 75% FVC	1.82	1.91	104.8
FET100%	sec	Tempo de Expiração forçada		2.0	
PEFr	l/min	Pico de Fluxo expiratório (l/min)	508.9	350.2	68.8

**Diagnóstico:**

Anormalidade moderada

Impresso 03/02/2026

**IMAGGI CLINICA DE RADIOLOGIA POR IMAGEM**Avenida General Melo, N°227  
Dom Aquino - Cuiabá - MT (65) 3055-5926

OFBE

**FOLHA DE LEITURA RADIOLOGICA — CLASSIFICAÇÃO INTERNACIONAL DE RADIOGRAFIAS DE PNEUMOCONIOSE - OIT**

Nome: JOSE RIBAMAR SANTOS COELHO RG: 31436285-SESP MT Sexo: MASCULINO

Data Nasc.: 19/03/1976 CPF: 05332908300 Controle: NÃO INFORMADO Data 03/02/2026

Empresa: IMAGGI CLINICA DE RADIOLOGIA E DIAG POR Indicação: - Função: -

Raio-X digital:  Sim  Não Leitura em negatoscópio:  Sim  Não1A - Qualidade técnica:  1  2  3  4 Comentário: null 1B - Radiografia normal:  Sim (finalizar a leitura)  Não (passe para a seção 2)2A - Alguma anormalidade de parênquima consistente de com pneumoconiose?  Sim (complete 2B e 2C)  Não (passe para a seção 3)**2B - Pequenas opacidades****2C - Grandes opacidades**

A) Formas e tamanhos	b) Zonas	C) Profusão
Primárias Secundárias	D E	0/- [ ] 0/0 [ ] 0/1 [ ]
p [ ] s [ ] p [ ] s [ ]	[ ] [ ]	1/0 [ ] 1/1 [ ] 1/2 [ ]
q [ ] t [ ] q [ ] t [ ]	[ ] [ ]	2/1 [ ] 2/2 [ ] 2/3 [ ]
r [ ] u [ ] r [ ] u [ ]	[ ] [ ]	3/2 [ ] 3/3 [ ] 3/+ [ ]

0 [ ] A [ ] B [ ] C [ ]

3A - Alguma anormalidade pleural consistente com pneumoconiose?  Sim (complete 3B, 3C e 3D)  Não (passe para a seção 4)3B - Placas  Sim  Não

Local	Calcificação	Extensão da parede (combinado perfil e frontal)	Largura (opcional) (mínimo de 3mm para
Parede em perfil	0 [ ] D [ ] E [ ]	0 [ ] D [ ] 1 [ ] 2 [ ] 3 [ ]	D [ ] A [ ] B [ ] C [ ]
Frontal	0 [ ] D [ ] E [ ]	0 [ ] E [ ] 1 [ ] 2 [ ] 3 [ ]	E [ ] A [ ] B [ ] C [ ]
Diafragma	0 [ ] D [ ] E [ ]	Até 1/4 da parede lateral = 1	Até 1/4 da parede lateral = 1
Outros locais	0 [ ] D [ ] E [ ]	1/4 à 1/2 da parede lateral = 2	1/4 à 1/2 da parede lateral = 2
		> 1/2 da parede lateral = 3	> 1/2 da parede lateral = 3

3C - Obliteração do seio 0 [ ] D [ ] E [ ]

3D - Espessamento pleural  Sim  Não

Local	Calcificação	Extensão da parede (combinado perfil e frontal)	Largura (opcional) (mínimo de 3mm para
Parede em perfil	0 [ ] D [ ] E [ ]	0 [ ] D [ ] 1 [ ] 2 [ ] 3 [ ]	D [ ] A [ ] B [ ] C [ ]
Frontal	0 [ ] D [ ] E [ ]	0 [ ] E [ ] 1 [ ] 2 [ ] 3 [ ]	E [ ] A [ ] B [ ] C [ ]
		Até 1/4 da parede lateral = 1	3 à 5 mm = a
		1/4 à 1/2 da parede lateral = 2	5 à 10 mm = b
		> 1/2 da parede lateral = 3	> 10 mm = c

4A - Outras anormalidades?  Sim (complete 4B)  Não (finalizar leitura)

4B - Símbolos: (\*) od: Necessário um comentário.

aa	at	ax	bu	ca	cg	cn	co	cp	cv	di	ef	em	es	fr	hi	ho	id	ih	kl	me	pa	pb	pi	px	ra	rp	tb	od
----	----	----	----	----	----	----	----	----	----	----	----	----	----	----	----	----	----	----	----	----	----	----	----	----	----	----	----	----

**Descrição do item 4B:** aa = Aorta aterosclerótica | at = Espessamento pleural apical significativo | ax = Coalescência de pequenas opacidades | bu = Bolhas | ca = Câncer | cg = Nódulos não pneumoconióticos calcificados | cn = Calcificação de pequenas opacidades pneumoconióticas | co = Anormalidade de forma e tamanho do coração | cp = Cor pulmonale | cv = Cavidade | di = Distorção significativa de estrutura intratorácica | ef = Derrame pleural | em = Enfisema | es = Calcificações em casca de ovo | fr = Fratura(s) de costela(s) recente(s) ou consolidada(s) | hi = Aumento de gânglios hilares e/ou mediastinais | ho = Faveolamento | id = Borda diafragmática mal definida | ih = Borda cardíaca mal definida | kl = Linhas septais (kerley) | me = Mesotelioma | od = Outras doenças | pa = Atelectasia laminar | pb — Banda(s) parenquimatosa(s) | pi = Espessamento pleural de cisura(s) interlobar(es) | px = Pneumotórax | ra = Atelectasia redonda | rp — Pneumoconiose reumatóide | tb = Tuberculose

4C - Comentários:

Belo Horizonte, terça-feira, 3 de fevereiro de  
2026  
12:32:40
  
Dr Ronaldo Zupo

CRM 13252