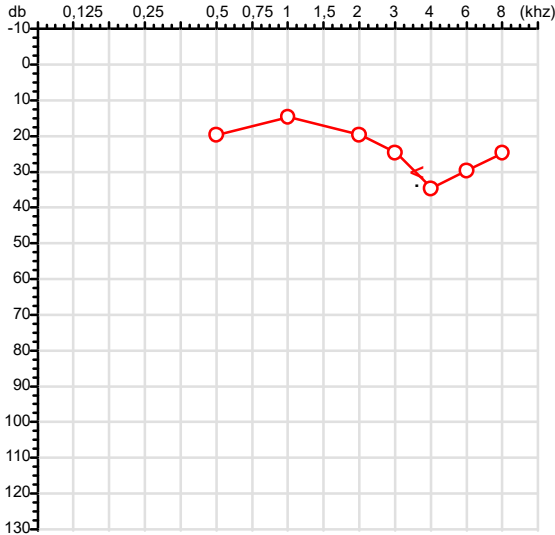


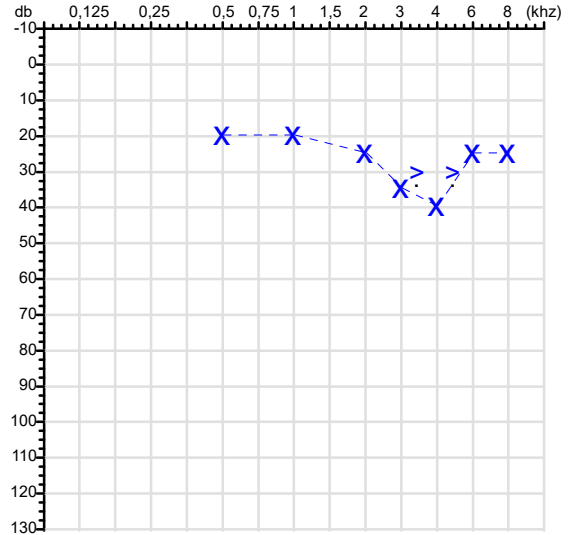
CPF :033.629.751-35	Paciente :Adriano Bonifacio de Arruda Almeida	RG :/
CNPJ :38.497.760/0001-29	Razão :AGROAMBIENTAL JARDINAGEM E PAISAGISMO LTDA	
Nascimento :24/06/1987	Idade : 38 anos	
Motivo :Admissional	Setor :GERAL	
Reposuo :14h	Função :JARDINEIRO	
Data do Exame : 05/02/2026		

Orelha Direita



Audiometria

Orelha Esquerda



Aérea

Khz	0,25	0,5	1	2	3	4	6	8
OD db	NDG	20	15	20	25	35	30	25

Khz	0,25	0,5	1	2	3	4	6	8
OE db	NDG	20	20	25	35	40	25	25

Ossea

Khz	0,25	0,5	1	2	3	4	6
OD db	NDG	NDG	NDG	NDG	NDG	30	NDG

Khz	0,25	0,5	1	2	3	4	6
OE db	NDG	NDG	NDG	NDG	30	30	NDG

Médias Tritonais

Khz	0,5	1	2	=	3	4	6	=
OD db	20	15	20	18	25	35	30	30

Khz	0,5	1	2	=	3	4	6	=
OE db	20	20	25	22	35	40	25	33

Laudo Clínico OD

Alteração auditiva neurossensorial com configuração em entalhe

Laudo Clínico OE

Alteração auditiva neurossensorial com configuração em entalhe

Classificações: tipo de perda auditiva (Silman e Silvermam - 1997), grau de perda auditiva média 500khz, 1000khz e 2000khz (Lloyd e Kaplan - 1978) e configuração audiométrica (Silman e Silverman - 1997 - adaptada de Carhart, 1945 e Lloyd e Kaplan, 1978)

Classificações: tipo de perda auditiva (Silman e Silvermam - 1997), grau de perda auditiva média 500khz, 1000khz e 2000khz (Lloyd e Kaplan - 1978) e configuração audiométrica (Silman e Silverman - 1997 - adaptada de Carhart, 1945 e Lloyd e Kaplan, 1978)

Emanuel Sempio
Fonoaudiólogo
Audiologia Clínica e Ocupacional
CRFa 5-5297-8

Emanuel Sempio
Fonoaudiólogo
CRFa 5 - 5297 - 8

Assinatura eletrônica :E5DDAF1BE0A176CC228479330DBD1CC8
Para validar a assinatura : <https://sistema.hismet.com.br/validacao.php>

Adriano Bonifacio de Arruda Almeida
** Assinado por biometria **

Modelo do Audiometro :AVS500 - VIBRASOM
Última Aferição :12/08/2025

Protocolo:26020508593747

Data:05/02/2026

Paciente:ADRIANO BONIFACIO DE ARRUDA ALMEIDA

Nasc.:24/06/1987 RG :-

CPF:03362975135

Exame :RX COLUNA LOMBO SACRA AP / PERFIL

Resultado

CORPOS VERTEBRAIS VISUALIZADOS COM MORFOLOGIA E TEXTURA HABITUAIS.
APÓFISES ESPINHOSAS, TRANSVERSAS E PEDÍCULOS SEM ANORMALIDADES.
TRANSIÇÃO LOMBOSSACRA DE ASPECTO NORMAL.
ESPAÇOS DISCAIS DENTRO DOS LIMITES DA NORMALIDADE.
AUSÊNCIA DE ASSIMETRIAS EVIDENTES OU ESCOLIOSE DA COLUNA.
LINHA DE PESO PROJETADO ANTERIOR A BASE DO SACRO.



Dr. Leandro M. Colmanetti

Médico Radiologista CRM 5995 MT RQE 4585 MT

v1.0 Chave:<http://sistema.imaggi.com.br/validar.php?chave=775153347874529714357131747206>

