



ATESTADO DE ACUIDADE VISUAL

CNPJ : 13363025000100 Fantasia : BRAVO METAL CIA
Razão Social : BRAVO METAL COMERCIO E TRANSPORTES LTDA
Endereço : R PARAGUAI (LOT JD N MUNDO) N.º S/N Complemento : LOTE 09 E 28 QUADRA77
Cidade / UF : VÁRZEA GRANDE / MT CEP : 78149088

Funcionário

Nome : Ada?o Ribeiro Dos Santos Setor: SOLDA
CPF : 19494996852 Cargo: SOLDADOR
RG : / Nascimento: 22/02/1976

Ficha de Acuidade Visual

Longe

Método de avaliação : Escala Optométrica de Snellen

SEM CORREÇÃO

OD: 20/20

OE: 20/25

COM CORREÇÃO

OD: /

OE: /

Perto

Método de avaliação : Tabela de Jaeger

CORREÇÃO : NÃO

RESULTADO OLHO DIREITO : J1

RESULTADO OLHO ESQUERDO : J1

Teste Cromático

Visão Cromatica: NORMAL

Usa lente/óculos: Não

Várzea Grande 6 de fevereiro de 2026

Resultado: NORMAL

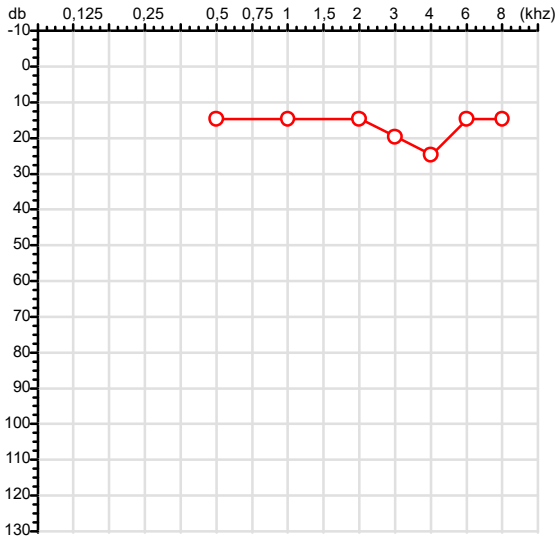
Dr. Ericki A. Cenedese
Médico
CRM - MT 16240

Dr. Ericki Augusto Cenedese
CRM-MT 16240
NIS 14302194355

Autenticação Assintatura :0766F5847BB2825EAD6272DF4A212492
Para validar a assinatura : <https://sistema.hismet.com.br/validacao.php>

CPF :194.949.968-52	Paciente :Ada?o Ribeiro Dos Santos	RG :/
CNPJ :13.363.025/0001-00	Razão :BRAVO METAL COMERCIO E TRANSPORTES LTDA	
Nascimento :22/02/1976	Idade : 49 anos	
Motivo :Admissional	Setor :SOLDA	
Reposuo :14h	Função :SOLDADOR	
Data do Exame : 06/02/2026		

Orelha Direita



Aérea

Khz	0,25	0,5	1	2	3	4	6	8
OD db	NDG	15	15	15	20	25	15	15

Óssea

Khz	0,25	0,5	1	2	3	4	6
OD db	NDG	NDG	NDG	NDG	NDG	NDG	NDG

Médias Tritonais

Khz	0,5	1	2	=	3	4	6	=
OD db	15	15	15	15	20	25	15	20

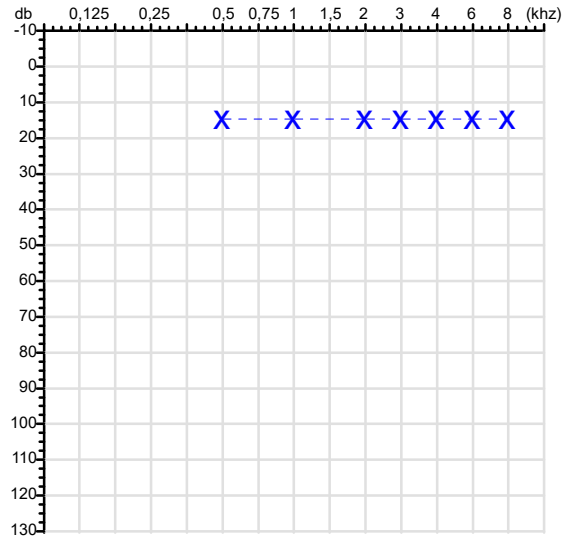
Laudo Clínico OD

Audição normal

Classificações: tipo de perda auditiva (Silman e Silvermam - 1997), grau de perda auditiva média 500khz, 1000khz e 2000khz (Lloyd e Kaplan - 1978) e configuração audiométrica (Silman e Silverman - 1997 - adaptada de Carhart, 1945 e Lloyd e Kaplan, 1978)

Audiometria

Orelha Esquerda



Khz	0,25	0,5	1	2	3	4	6	8
OE db	NDG	15	15	15	15	15	15	15

Khz	0,25	0,5	1	2	3	4	6
OE db	NDG	NDG	NDG	NDG	NDG	NDG	NDG

Khz	0,5	1	2	=	3	4	6	=
OE db	15	15	15	15	15	15	15	15

Laudo Clínico OE

Audição normal

Classificações: tipo de perda auditiva (Silman e Silvermam - 1997), grau de perda auditiva média 500khz, 1000khz e 2000khz (Lloyd e Kaplan - 1978) e configuração audiométrica (Silman e Silverman - 1997 - adaptada de Carhart, 1945 e Lloyd e Kaplan, 1978)

Dr. Ericki Augusto Cenedese
Médico
CRM - MT 16240

Dr. Ericki Augusto Cenedese
CRM-MT 16240
NIS : 14302194355

Assinatura eletrônica :E8174CDE3F012F73015148353DF744F2
Para validar a assinatura : <https://sistema.hismet.com.br/validacao.php>

Ada?o Ribeiro Dos Santos

**** Assinado por biometria ****

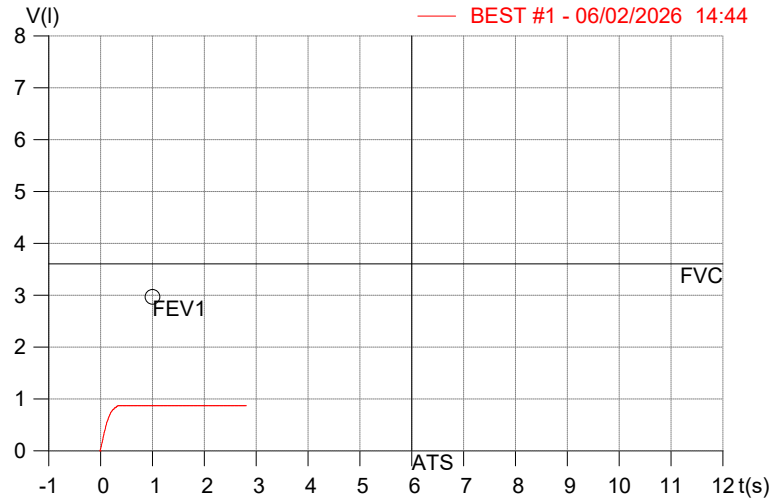
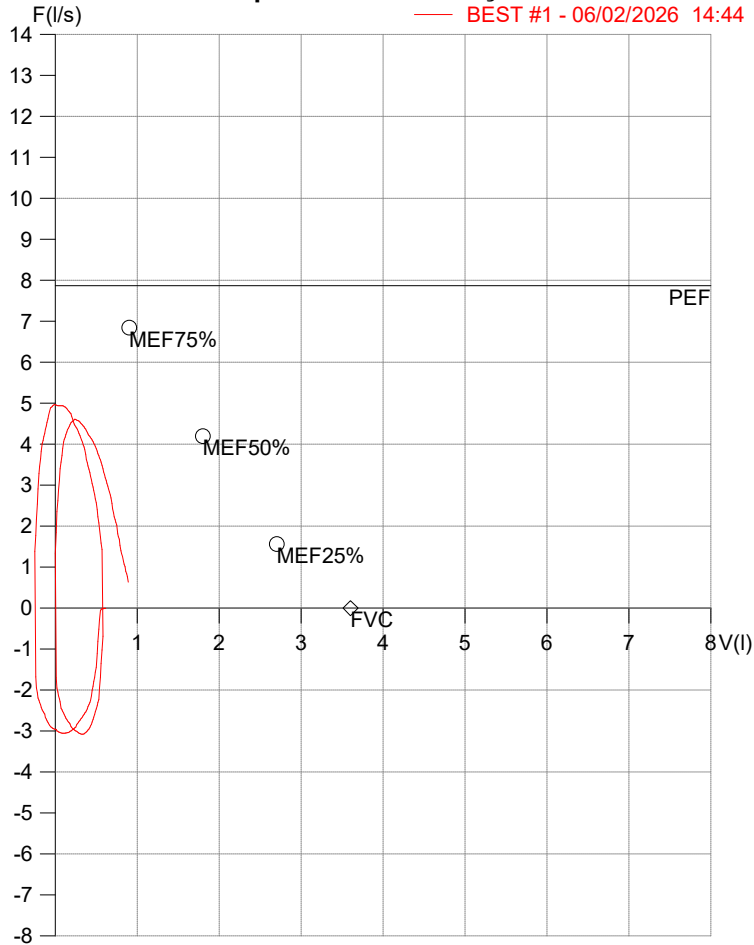
Modelo do Audiometro :AVS500 - VIBRASOM
Ultima Aferição :12/08/2025

HISMET - HIGIENE SEGURANÇA E MEDICINA DO TRABALHO LTDA
AV. GENERAL MELLO, 227. POÇÃO CUIABÁ - MT
TEL.: (65)3321-7051 www.hismet.com.br

Data: 06/02/2026
Primeiro Nome: ADAO RIBEIRO DOS
Sobrenome: SANTOS
Altura (cm): 160.0
Peso (kg): 69.0

Data de nascimento: 22/02/1976
Sexo : Macho
Descrição:
Empresa: BRAVO METAL
Fuma: Não

Capacidade Vital Forçada



Parâmetro	UM	Descrição	Prev.	BEST#1	% Prev.
Best FVC	l(btps)	Melhor Capacidade Vital Forçada	3.60	0.91	25.3
FVC	l(btps)	Capacidade Vital Forçada	3.60	0.91	25.3
PEF	l/sec	Pico de Fluxo expiratório	7.87	4.61	58.6
FEF25-75%	l/sec	Fluxo expiratório médio forçado	3.70	3.82	103.2
MEF75%	l/sec	Fluxo Exp Máx @ 25% FVC	6.85	4.61	67.3
MEF50%	l/sec	Fluxo Exp Máx @ 50% FVC	4.20	4.10	97.8
MEF25%	l/sec	Fluxo Exp Máx @ 75% FVC	1.56	2.68	171.8
FET100%	sec	Tempo de Expiração forçada		0.3	
PEFr	l/min	Pico de Fluxo expiratório (l/min)	472.0	276.4	58.6

Diagnóstico:
 Espirometria normal

Cod.: 570141	Paciente: Adao Ribeiro dos Santos	Sexo: Masculino	Idade: 49 (A)
Atendido em: 06/02/2026	Profissional Solicitante: Dr.(a) Rafael Correa da Costa	Registro Geral: CPF:	Convênio: Hismet

HEMOGRAMA

Método: Automação XNL550 Material: PLASMA EDTA Coletado em: 06/02/2026 Liberado em: 06/02/2026 16:17

Eritrograma

Valores de Referência

Hemácias em milhões/ mm ³:	5,06	4,30 a 5,70/mm ³
Hemoglobina em g/dL.....:	14,3	13,5 a 17,5g/dL
Hematócrito em %.....:	41,6	39,0 a 50,0%
Vol. Glob. Média em fl.....:	82,2	80,0 a 95,0fl
Hem. Glob. Média em pg.....:	28,3	26,0 a 34,0pg
C.H. Glob. Média em g/dL.....:	34,4	31,0 a 36,0g/dL
RDW.....:	13,4	11,0 a 15,0%

Leucograma

Leucócitos.....:	4.800/mm³	3.500 a 10.000/mm ³
Neutrófilos.....:	60,7%	2.914/mm³ 50 a 70 2000 a 7000
Blastos.....:	0,0%	0/mm³ 0 0
Promielocitos.....:	0,0%	0/mm³ 0 0
Mielocitos.....:	0,0%	0/mm³ 0 0
Metamielocitos.....:	0,0%	0/mm³ 0 0
Bastões.....:	0,0%	0/mm³ 0 a 6 0 a 600
Segmentados.....:	60,7%	2.914/mm³ 50 a 70 2000 a 7000
Eosinófilos.....:	1,3%	62/mm³ 2 a 4 80 a 600
Basófilos.....:	1,7%	82/mm³ 0 a 2 0 a 200
Linfócitos típicos....:	24,2%	1.162/mm³ 25 a 35 1000 a 3500
Linfócitos atípicos...:	0,0%	0/mm³ 0 0
Monócitos.....:	12,1%	581/mm³ 2 a 10 400 a 1000

Plaquetas

Plaquetas.....:	306.000/mm³	150.000 a 450.000/mm ³
VPM.....:	9,5/fl	6,7 a 10,0fl
Plaquetócrito.....:	0,290%	0,10 a 0,50%
PDW.....:	10,5	15,0 a 17,9%



Dra. Julia Cristina da Silva
 Biomédica
CRBM - 24963



Nome: ADAO RIBEIRO DOS SANTOS
Médico: HISMET
Data: 06/02/2026
Exame: RX COLUNA LOMBO-SACRA - 3 INCIDENCIAS

Data Nasc.: 22/02/1976
CRM: 175069-MT
Protocolo: 1038372
Senha: 690493

RAIO-X COLUNA LOMBO-SACRA

Exame radiográfico evidenciou:

- Textura óssea normal.
- Alterações degenerativas com osteófitos nas margens de corpos vertebrais.
- Espaços discais conservados.

rbe



Dr. Raul Bernardo Paniagua Eljach
CRM-MT 8230 RQE N° 4157
Título de Especialista em Radiologia
e Diagnóstico por Imagem.

Para sua maior comodidade, acesse seu exame pelo site www.ceico.com.br com o **Protocolo** e **Senha** disponíveis no cabeçalho do laudo.

Responsável Técnico: Dr. Raul Bernardo P. Eljach CRM 8230-MT
Inscrição Pessoa Jurídica CRM 437-MT



Nome: ADAO RIBEIRO DOS SANTOS
Médico: HISMET
Data: 06/02/2026
Exame: RX TORAX - 1 INCIDENCIA

Data Nasc.: 22/02/1976
CRM: 175069-MT
Protocolo: 1038372
Senha: 690493

RAIO-X TÓRAX

Exame radiográfico evidenciou:

Arcabouço ósseo íntegro.

Campos pulmonares bem expandidos com transparência e vascularidade conservada.

Seios costo-frênicos livres.

Área cardíaca normal.

ID: Tórax radiologicamente normal.

rbe

Dr. Raul Bernardo Paniagua Eljach
CRM-MT 8230 RQE N° 4157
Título de Especialista em Radiologia
e Diagnóstico por Imagem.

Para sua maior comodidade, acesse seu exame pelo site www.ceico.com.br com o **Protocolo** e **Senha** disponíveis no cabeçalho do laudo.

Responsável Técnico: Dr. Raul Bernardo P. Eljach CRM 8230-MT
Inscrição Pessoa Jurídica CRM 437-MT