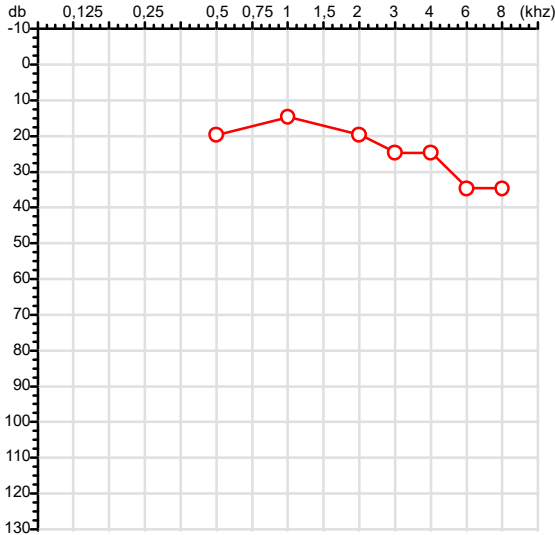


CPF :294.763.288-51      Paciente :Sirineu Afonso Fernandes      RG :360440526/SP  
 CNPJ :44.152.369/0001-95      Razão :TROPICAL VILLE TERCERIZACAO LTDA  
 Nascimento :08/04/1980      Idade : 45 anos  
 Motivo :Demissional      Setor :ACOUGUE  
 Repouso :14h      Função :ACOUGUEIRO (A)  
 Data do Exame : 06/02/2026

**Orelha Direita**



**Aérea**

Khz	0,25	0,5	1	2	3	4	6	8
OD db	NDG	20	15	20	25	25	35	35

**Óssea**

Khz	0,25	0,5	1	2	3	4	6
OD db	NDG	NDG	NDG	NDG	NDG	NDG	NDG

**Médias Tritonais**

Khz	0,5	1	2	=	3	4	6	=
OD db	20	15	20	18	25	25	35	28

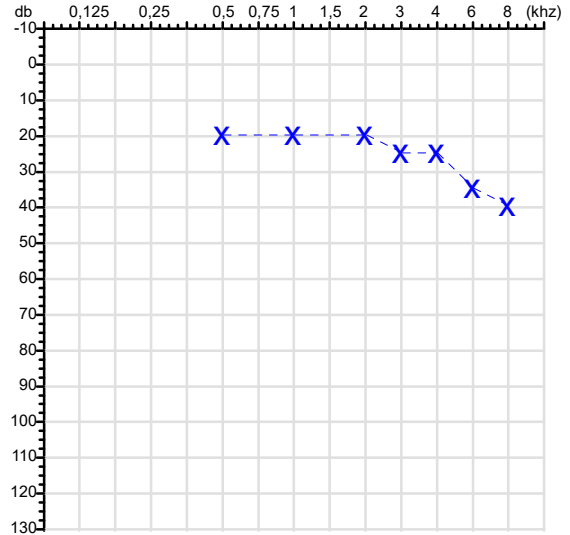
**Laudo Clínico OD**

Alteração auditiva com configuração descendente leve

Classificações: tipo de perda auditiva (Silman e Silvermam - 1997), grau de perda auditiva média 500khz, 1000khz e 2000khz (Lloyd e Kaplan - 1978) e configuração audiométrica (Silman e Silverman - 1997 - adaptada de Carhart, 1945 e Lloyd e Kaplan, 1978)

**Audiometria**

**Orelha Esquerda**



Khz	0,25	0,5	1	2	3	4	6	8
OE db	NDG	20	20	20	25	25	35	40

Khz	0,25	0,5	1	2	3	4	6
OE db	NDG	NDG	NDG	NDG	NDG	NDG	NDG

Khz	0,5	1	2	=	3	4	6	=
OE db	20	20	20	20	25	25	35	28

**Laudo Clínico OE**

Alteração auditiva com configuração descendente leve

Classificações: tipo de perda auditiva (Silman e Silvermam - 1997), grau de perda auditiva média 500khz, 1000khz e 2000khz (Lloyd e Kaplan - 1978) e configuração audiométrica (Silman e Silverman - 1997 - adaptada de Carhart, 1945 e Lloyd e Kaplan, 1978)

*Emanuel Sempio*  
 Fonoaudiólogo  
 Audiologia Clínica e Ocupacional  
 CRFa/ 5-5297-8

Emanuel Sempio  
 Fonoaudiólogo  
 CRFa 5 - 5297 - 8

Assinatura eletrônica :6AC1631B9074C693450476DED25E95DF

Para validar a assinatura : <https://sistema.hismet.com.br/validacao.php>

*Sirineu Afonso Fernandes*

\*\* Assinado por biometria \*\*

Modelo do Audiometro :AVS500 - VIBRASOM

Última Aferição :12/08/2025

Protocolo:2602061630269

Data:06/02/2026

Paciente:Sirineu Afonso Fernandes

Nasc.:08/04/1980 RG :360440526-SP

CPF:29476328851

Exame :RX COLUNA LOMBO SACRA AP / PERFIL

### Resultado

CORPOS VERTEBRAIS VISUALIZADOS COM MORFOLOGIA E TEXTURA HABITUAIS.  
APÓFISES ESPINHOSAS, TRANSVERSAS E PEDÍCULOS SEM ANORMALIDADES.  
AUSÊNCIA DE ASSIMETRIAS EVIDENTES OU ESCOLIOSE DA COLUNA.  
OSTEOFITOS MARGINAIS INCIPIENTES EM CORPOS VERTEBRAIS.  
LINHA DE PESO PROJETADO ANTERIOR A BASE DO SACRO.  
REDUÇÃO DOS ESPAÇOS DISCAIS NOS NÍVEIS L4-L5 E L5-S1, COM OSTEÓFITOS MARGINAIS ADJACENTES.  
DEMAIS ESPAÇOS DISCAIS DENTRO DOS LIMITES DA NORMALIDADE.  
ALTERAÇÕES DEGENERATIVAS DAS INTERAPOFISÁRIAS EM L3-L4 A L5-S1.  
ANTEROLISTESE GRAU I DE L4 SOBRE L5 ASSOCIADO A ESPONDILOLISE.



---

Dr. Leandro M. Colmanetti

Médico Radiologista CRM 5995 MT RQE 4585 MT

v1.0 Chave:<http://sistema.imaggi.com.br/validar.php?chave=805267247740747316316465278210>

