



ATESTADO DE ACUIDADE VISUAL

CNPJ : 54330043000164 Fantasia : LVK CARGA E DESCARGA
Razão Social : LVK CARGA E DESCARGA LTDA
Endereço : RODOVIA BR - 163/364 N.º SN Complemento : SALA 5
Cidade / UF : VÁRZEA GRANDE / MT CEP : 78149130

Funcionário

Nome : Luiz Henrique Dos Santos Joivo Setor: GERAL
CPF : 06415324152 Cargo: AJUDANTE DE CARGA E DESCARGA I
RG : / Nascimento: 09/10/2003

Ficha de Acuidade Visual

Longe

Método de avaliação : Escala Optométrica de Snellen

SEM CORREÇÃO

OD: 20/20

OE: 20/10

COM CORREÇÃO

OD: /

OE: /

Perto

Método de avaliação : Tabela de Jaeger

CORREÇÃO : NÃO

RESULTADO OLHO DIREITO : J1

RESULTADO OLHO ESQUERDO : J1

Teste Cromático

Visão Cromatica: NORMAL

Usa lente/óculos: Não

Resultado: NORMAL

Cuiabá 10 de fevereiro de 2026

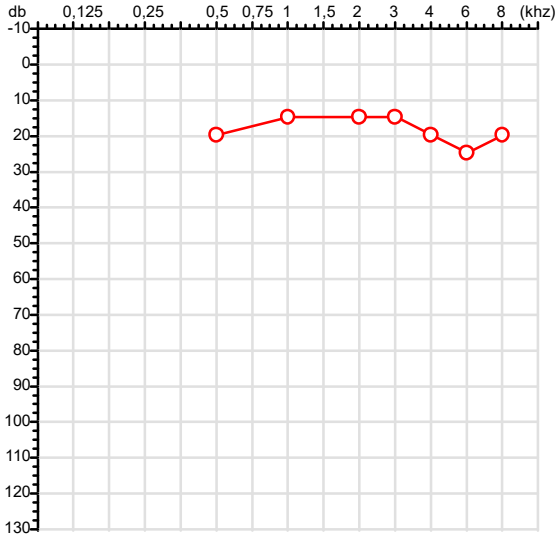

Dr. João Batista de Almeida
Médico
CRM-MT 15709

Dr. João Batista de Almeida Junior
CRM-MT 15709
NIS 269.85078.64-6

Autenticação Assintatura :24099C24F3B0C351FA0F1ED3F2F5D536
Para validar a assinatura : <https://sistema.hismet.com.br/validacao.php>

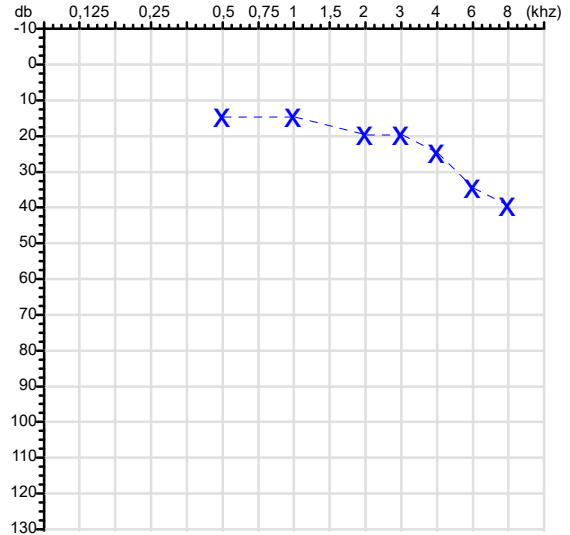
CPF :064.153.241-52 Paciente :Luiz Henrique Dos Santos Joivo RG :/
 CNPJ :54.330.043/0001-64 Razão :LVK CARGA E DESCARGA LTDA
 Nascimento :09/10/2003 Idade : 22 anos
 Motivo :Admissional Setor :GERAL
 Repouso :14h Função :AJUDANTE DE CARGA E DESCARGA I
 Data do Exame : 10/02/2026

Orelha Direita



Audiometria

Orelha Esquerda



Aérea

Khz	0,25	0,5	1	2	3	4	6	8
OD db	NDG	20	15	15	15	20	25	20

Khz	0,25	0,5	1	2	3	4	6	8
OE db	NDG	15	15	20	20	25	35	40

Ossea

Khz	0,25	0,5	1	2	3	4	6
OD db	NDG	NDG	NDG	NDG	NDG	NDG	NDG

Khz	0,25	0,5	1	2	3	4	6
OE db	NDG	NDG	NDG	NDG	NDG	NDG	NDG

Médias Tritonais

Khz	0,5	1	2	=	3	4	6	=
OD db	20	15	15	17	15	20	25	20

Khz	0,5	1	2	=	3	4	6	=
OE db	15	15	20	17	20	25	35	27

Laudo Clínico OD
 Audição normal

Laudo Clínico OE
 Alteração auditiva com configuração descendente leve

Classificações: tipo de perda auditiva (Silman e Silvermam - 1997), grau de perda auditiva média 500khz, 1000khz e 2000khz (Lloyd e Kaplan - 1978) e configuração audiométrica (Silman e Silverman - 1997 - adaptada de Carhart, 1945 e Lloyd e Kaplan, 1978)

Classificações: tipo de perda auditiva (Silman e Silvermam - 1997), grau de perda auditiva média 500khz, 1000khz e 2000khz (Lloyd e Kaplan - 1978) e configuração audiométrica (Silman e Silverman - 1997 - adaptada de Carhart, 1945 e Lloyd e Kaplan, 1978)

Emanuel Sempio
 Fonoaudiólogo
 Audiologia Clínica e Ocupacional
 CRFa 5-5297-8

Emanuel Sempio
 Fonoaudiólogo
 CRFa 5 - 5297 - 8
 Assinatura eletrônica :24E34BAA9F4697BA14287CCD085B6A65
 Para validar a assinatura : <https://sistema.hismet.com.br/validacao.php>

Luiz Henrique Dos Santos Joivo
**** Assinado por biometria ****

Modelo do Audiometro :AVS500 - VIBRASOM
 Última Aferição :12/08/2025

Protocolo:26021008560632

Data:10/02/2026

Paciente:Luiz Henrique Dos Santos Joivo

Nasc.:09/10/2003 RG :-

CPF:06415324152

Exame :ELETROCARDIOGRAMA ECG

Resultado

FC = 84BPM (VARIA DE DE 50 A 100BPM, DE ACORDO COM AS ÚLTIMAS DIRETRIZES DE ECG DA SBC).

P-R = 0,12S (NORMAL = 0,10 A 0,20S), P SINUSAL (ONDA P SINUSAL SE POSITIVA E, D1, D2, D3, AVF).

QRS = 0,08S (NORMAL = 0,07 A 0,11S) OBS: Q PATOLÓGICA SE AMPLITUDE FOR PELO MENOS 25% DA ONDA R.

QTC = 0,42S (NORMAL = 0,34 A 0,45S P/ HOMENS A 0,47S P/ MULHERES).

RITMO SINUSAL.

SÂQRS = +60° (NORMAL = 0 A 90°, ALGUNS AUTORES CONSIDERAM NORMAL = -30 A +110°).

Impressão diagnóstica

DENTRO DOS PARÂMETROS NORMAIS.

DRA. JAMILA LEITE XAVIER

Cardiologista CRM MT 6422 RQE 4016 MT

Dr.ª Jamila L. Xavier

09715698936453650454210

CRM-MT 6422

v1.0 Chave:<http://sistema.imaggi.com.br/validar.php?chave=847151409715698936453650454210>



Cod.: 570511	Paciente: Luiz Henrique dos Santos Joivo	Sexo: Masculino	Idade: 22 (A)
Atendido em: 10/02/2026	Profissional Solicitante: Dr.(a) Rafael Correa da Costa	Cadastro de Pessoas Físicas: CPF: 06415324152	Convênio: Hismet

HEMOGRAMA

Método: Automação XNL550 Material: PLASMA EDTA Coletado em: 10/02/2026 Liberado em: 10/02/2026 11:10

Eritrograma

		Valores de Referência
Hemácias em milhões/ mm ³:	5,86	4,30 a 5,70/mm ³
Hemoglobina em g/dL.....:	16,2	13,5 a 17,5g/dL
Hematócrito em %.....:	47,9	39,0 a 50,0%
Vol. Glob. Média em fl.....:	81,7	80,0 a 95,0fl
Hem. Glob. Média em pg.....:	27,6	26,0 a 34,0pg
C.H. Glob. Média em g/dL.....:	33,8	31,0 a 36,0g/dL
RDW.....:	13,4	11,0 a 15,0%

Leucograma

Leucócitos.....:	7.410/mm³		3.500 a 10.000/mm ³
Neutrófilos.....:	60,6%	4.490/mm³	50 a 70 2000 a 7000
Blastos.....:	0,0%	0/mm³	0 0
Promielocitos.....:	0,0%	0/mm³	0 0
Mielocitos.....:	0,0%	0/mm³	0 0
Metamielocitos.....:	0,0%	0/mm³	0 0
Bastões.....:	0,0%	0/mm³	0 a 6 0 a 600
Segmentados.....:	60,6%	4.490/mm³	50 a 70 2000 a 7000
Eosinófilos.....:	2,7%	200/mm³	2 a 4 80 a 600
Basófilos.....:	0,7%	52/mm³	0 a 2 0 a 200
Linfócitos típicos.....:	23,3%	1.727/mm³	25 a 35 1000 a 3500
Linfócitos atípicos.....:	0,0%	0/mm³	0 0
Monócitos.....:	12,7%	941/mm³	2 a 10 400 a 1000

Plaquetas

Plaquetas.....:	258.000/mm³	150.000 a 450.000/mm ³
VPM.....:	10,4/fl	6,7 a 10,0fl
Plaquetócrito.....:	0,270%	0,10 a 0,50%
PDW.....:	12,5	15,0 a 17,9%



Assinado Digitalmente



Dra. Julia Cristina da Silva
Biomédica
CRBM - 24963

A interpretação de qualquer teste com finalidade diagnóstica ou prognóstica depende de avaliação conjunta dos dados clínicos e da história médica do paciente.

Responsável Técnico: Bruno Bini Napoleão - CRBM 2121

Endereço: Av. General Vale,350, Bandeirantes.
Telefone:65-99295 3662

Protocolo:2602100914249

Data:10/02/2026

Paciente:Luiz Henrique Dos Santos Joivo

Nasc.:09/10/2003 RG :-

CPF:06415324152

Exame :RX COLUNA LOMBO SACRA AP / PERFIL

Resultado

CORPOS VERTEBRAIS VISUALIZADOS COM MORFOLOGIA E TEXTURA HABITUAIS.

APÓFISES ESPINHOSAS, TRANSVERSAS E PEDÍCULOS SEM ANORMALIDADES.

ESPAÇOS DISCAIS DENTRO DOS LIMITES DA NORMALIDADE.

AUSÊNCIA DE ASSIMETRIAS EVIDENTES OU ESCOLIOSE DA COLUNA.

LINHA DE PESO PROJETADO ANTERIOR A BASE DO SACRO.

PRESENÇA DE SEIS VÉRTEBRAS COM CARACTERÍSTICAS LOMBARES (LOMBARIZAÇÃO DE S1?). NO PRESENTE ESTUDO A ÚLTIMA VÉRTEBRA COM CARACTERÍSTICAS LOMBARES FOI DENOMINADA VÉRTEBRA DE TRANSIÇÃO (VT).

MEGAPOFISE TRANSVERSA BILATERAL DE VT ARTICULADA COM O SACRO.



Dr. Leandro M. Colmanetti

Médico Radiologista CRM 5995 MT RQE 4585 MT

v1.0 Chave:<http://sistema.imaggi.com.br/validar.php?chave=486219097380052439183263220642>

