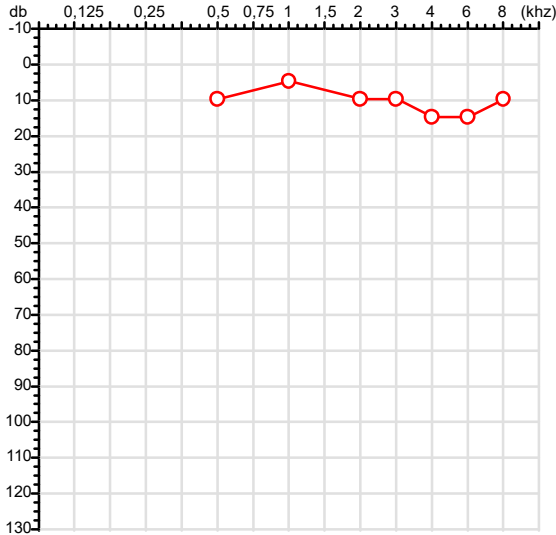


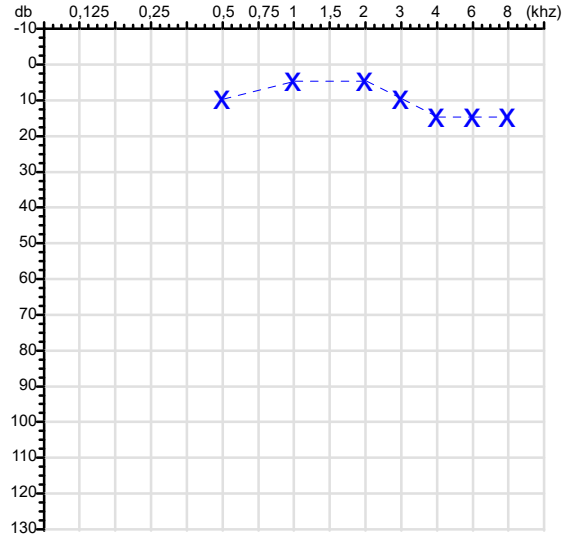
CPF :069.142.311-33	Paciente :Luis Felipe Rodrigues da Silva	RG :27972968/SESP MT
CNPJ : 15.178.172/0001-27	Razão :REAL RONDONIA TRANSPORTES E LOGISTICA LTDA	
Nascimento :17/06/2003	Idade : 22 anos	
Motivo :Admissional	Setor :GERAL	
Reposuo :14h	Função :AJUDANTE DE MOTORISTA	
Data do Exame : 13/02/2026		

Orelha Direita



Audiometria

Orelha Esquerda



Aérea

Khz	0,25	0,5	1	2	3	4	6	8
OD db	NDG	10	5	10	10	15	15	10

Khz	0,25	0,5	1	2	3	4	6	8
OE db	NDG	10	5	5	10	15	15	15

Ossea

Khz	0,25	0,5	1	2	3	4	6
OD db	NDG	NDG	NDG	NDG	NDG	NDG	NDG

Khz	0,25	0,5	1	2	3	4	6
OE db	NDG	NDG	NDG	NDG	NDG	NDG	NDG

Médias Tritonais

Khz	0,5	1	2	=	3	4	6	=
OD db	10	5	10	8	10	15	15	13

Khz	0,5	1	2	=	3	4	6	=
OE db	10	5	5	7	10	15	15	13

Laudo Clínico OD

Audição normal

Laudo Clínico OE

Audição normal

Classificações: tipo de perda auditiva (Silman e Silvermam - 1997), grau de perda auditiva média 500khz, 1000khz e 2000khz (Lloyd e Kaplan - 1978) e configuração audiométrica (Silman e Silverman - 1997 - adaptada de Carhart, 1945 e Lloyd e Kaplan, 1978)

Classificações: tipo de perda auditiva (Silman e Silvermam - 1997), grau de perda auditiva média 500khz, 1000khz e 2000khz (Lloyd e Kaplan - 1978) e configuração audiométrica (Silman e Silverman - 1997 - adaptada de Carhart, 1945 e Lloyd e Kaplan, 1978)

Emanuel Sempio
Fonoaudiólogo
Audiologia Clínica e Ocupacional
CRFa/ 5-5297-8

Emanuel Sempio
Fonoaudiólogo
CRFa 5 - 5297 - 8

Assinatura eletrônica :06CD3AB144FB7A5C91BC73A65ACB4D0E
Para validar a assinatura : <https://sistema.hismet.com.br/validacao.php>

Luis Felipe Rodrigues da Silva
** Assinado por biometria **

Modelo do Audiometro :AVS500 - VIBRASOM
Última Aferição :12/08/2025

Protocolo:2602130920109

Data:13/02/2026

Paciente:LUIS FELIPE RODRIGUES DA SILVA

Nasc.:17/06/2003 RG :27972968-SESP MT

CPF:06914231133

Exame :RX COLUNA LOMBAR AP/P

Resultado

CORPOS VERTEBRAIS VISUALIZADOS COM MORFOLOGIA E TEXTURA HABITUAIS.
APÓFISES ESPINHOSAS, TRANSVERSAS E PEDÍCULOS SEM ANORMALIDADES.
TRANSIÇÃO LOMBOSSACRA DE ASPECTO NORMAL.
ESPAÇOS DISCAIS DENTRO DOS LIMITES DA NORMALIDADE.
AUSÊNCIA DE ASSIMETRIAS EVIDENTES OU ESCOLIOSE DA COLUNA.
LINHA DE PESO PROJETADO ANTERIOR A BASE DO SACRO.



Dr. Leandro M. Colmanetti

Médico Radiologista CRM 5995 MT RQE 4585 MT

v1.0 Chave:<http://sistema.imaggi.com.br/validar.php?chave=860095022663297801157910428362>

