

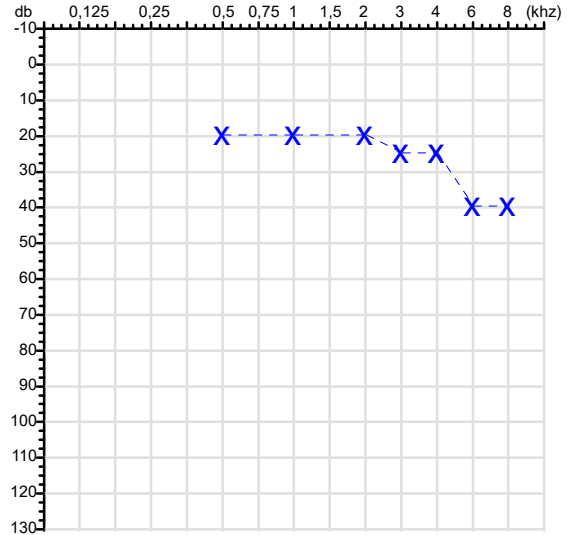
CPF :014.347.871-09 Paciente :Luana Andrade Nardes de Campos RG :/  
 CNPJ :39.904.147/0001-41 Razão :CONSORCIO JOTA ELE / MBM  
 Nascimento :07/02/2001 Idade : 25 anos  
 Motivo :Mudança de Riscos Ocupacionais Alter :ALMOXARIFADO  
 Repouso :14h Função :ALMOXARIFE  
 Data do Exame : 13/02/2026

**Orelha Direita**



**Audiometria**

**Orelha Esquerda**



**Aérea**

Khz	0,25	0,5	1	2	3	4	6	8
OD db	NDG	20	15	20	20	25	25	20

Khz	0,25	0,5	1	2	3	4	6	8
OE db	NDG	20	20	20	25	25	40	40

**Ossea**

Khz	0,25	0,5	1	2	3	4	6
OD db	NDG	NDG	NDG	NDG	NDG	NDG	NDG

Khz	0,25	0,5	1	2	3	4	6
OE db	NDG	NDG	NDG	NDG	NDG	NDG	NDG

**Médias Tritonais**

Khz	0,5	1	2	=	3	4	6	=
OD db	20	15	20	18	20	25	25	23

Khz	0,5	1	2	=	3	4	6	=
OE db	20	20	20	20	25	25	40	30

**Laudo Clínico OD**

Audição normal

**Laudo Clínico OE**

Alteração auditiva com configuração descendente acentuada

Classificações: tipo de perda auditiva (Silman e Silvermam - 1997), grau de perda auditiva média 500khz, 1000khz e 2000khz (Lloyd e Kaplan - 1978) e configuração audiométrica (Silman e Silverman - 1997 - adaptada de Carhart, 1945 e Lloyd e Kaplan, 1978)

Classificações: tipo de perda auditiva (Silman e Silvermam - 1997), grau de perda auditiva média 500khz, 1000khz e 2000khz (Lloyd e Kaplan - 1978) e configuração audiométrica (Silman e Silverman - 1997 - adaptada de Carhart, 1945 e Lloyd e Kaplan, 1978)

*Emanuel Sempio*  
 Fonoaudiólogo  
 Audiologia Clínica e Ocupacional  
 CRFa 5-5297-8

Emanuel Sempio  
 Fonoaudiólogo  
 CRFa 5 - 5297 - 8

Assinatura eletrônica :298B2E5DAD578A9A7F604DD94FF31A41  
 Para validar a assinatura : <https://sistema.hismet.com.br/validacao.php>

*Luana Andrade Nardes de Campos*

\*\* Assinado por biometria \*\*

Modelo do Audiometro :AVS500 - VIBRASOM  
 Última Aferição :12/08/2025

Protocolo:2602130904399

Data:13/02/2026

Paciente:LUANA ANDRADE NARDES DE CAMPOS

Nasc.:07/02/2001 RG :-

CPF:01434787109

Exame :RX COLUNA LOMBO SACRA AP / PERFIL

### Resultado

CORPOS VERTEBRAIS VISUALIZADOS COM MORFOLOGIA E TEXTURA HABITUAIS.  
APÓFISES ESPINHOSAS, TRANSVERSAS E PEDÍCULOS SEM ANORMALIDADES.  
TRANSIÇÃO LOMBOSSACRA DE ASPECTO NORMAL.  
ESPAÇOS DISCAIS DENTRO DOS LIMITES DA NORMALIDADE.  
AUSÊNCIA DE ASSIMETRIAS EVIDENTES OU ESCOLIOSE DA COLUNA.  
LINHA DE PESO PROJETADO ANTERIOR A BASE DO SACRO.



---

Dr. Leandro M. Colmanetti

Médico Radiologista CRM 5995 MT RQE 4585 MT

v1.0 Chave:<http://sistema.imaggi.com.br/validar.php?chave=708823926881338304522491746053>

