



IMAGGI CLINICA DE RADIOLOGIA POR IMAGEM

Avenida General Melo, N°227
Dom Aquino - Cuiabá - MT (65) 3055-5926

YGZ9



FOLHA DE LEITURA RADIOLÓGICA — CLASSIFICAÇÃO INTERNACIONAL DE RADIOGRAFIAS DE PNEUMOCONIOSE - OIT

Nome: GABRIELA BENEDITA SANTANA CASTELO BRANCO

RG: 24157970-SSP MT

Sexo: FEMININO

Data Nasc.: 14/04/2004

CPF: 04801356141

Controle: NÃO INFORMADO

Data

13/02/2026

Empresa: IMAGGI CLINICA DE RADIOLOGIA E DIAG POR

Indicação: -

Função: -

Raio-X digital: Sim Não

Leitura em negatoscópio: Sim Não

1A - Qualidade técnica: 1 2 3 4

Comentário: null

1B - Radiografia normal: Sim (finalizar a leitura) Não (passe para a seção 2)

2A - Alguma anormalidade de parênquima consistente de com pneumoconiose? Sim (complete 2B e 2C) Não (passe para a seção 3)

2B - Pequenas opacidades

A) Formas e tamanhos	b) Zonas	C) Profusão
Primárias Secundárias	D E	0/- [] 0/0 [] 0/1 []
p [] s [] p [] s []	[] []	1/0 [] 1/1 [] 1/2 []
q [] t [] q [] t []	[] []	2/1 [] 2/2 [] 2/3 []
r [] u [] r [] u []	[] []	3/2 [] 3/3 [] 3/+ []

2C - Grandes opacidades

0 [] A [] B [] C []

3A - Alguma anormalidade pleural consistente com pneumoconiose? Sim (complete 3B, 3C e 3D) Não (passe para a seção 4)

3B - Placas Sim Não

Local	Calcificação	Extensão da parede (combinado perfil e frontal)	Largura (opcional) (mínimo de 3mm para
Parede em perfil	0 [] D [] E []	0 [] D [] 1 [] 2 [] 3 []	D [] A [] B [] C []
Frontal	0 [] D [] E []	0 [] E [] 1 [] 2 [] 3 []	E [] A [] B [] C []
Diafragma	0 [] D [] E []	Até 1/4 da parede lateral = 1	Até 1/4 da parede lateral = 1
Outros locais	0 [] D [] E []	1/4 à 1/2 da parede lateral = 2	1/4 à 1/2 da parede lateral = 2
		> 1/2 da parede lateral = 3	> 1/2 da parede lateral = 3

3C - Obliteração do seio 0 [] D [] E []

3D - Espessamento pleural Sim Não

Local	Calcificação	Extensão da parede (combinado perfil e frontal)	Largura (opcional) (mínimo de 3mm para
Parede em perfil	0 [] D [] E []	0 [] D [] 1 [] 2 [] 3 []	D [] A [] B [] C []
Frontal	0 [] D [] E []	0 [] E [] 1 [] 2 [] 3 []	E [] A [] B [] C []
		Até 1/4 da parede lateral = 1	3 à 5 mm = a
		1/4 à 1/2 da parede lateral = 2	5 à 10 mm = b
		> 1/2 da parede lateral = 3	> 10 mm = c

4A - Outras anormalidades? Sim (complete 4B) Não (finalizar leitura)

4B - Símbolos: (*) od: **Necessário um comentário.**

aa	at	ax	bu	ca	cg	cn	co	cp	cv	di	ef	em	es	fr	hi	ho	id	ih	kl	me	pa	pb	pi	px	ra	rp	tb	od
----	----	----	----	----	----	----	----	----	----	----	----	----	----	----	----	----	----	----	----	----	----	----	----	----	----	----	----	----

Descrição do item 4B: aa = Aorta aterosclerótica | at = Espessamento pleural apical significativo | ax = Coalescência de pequenas opacidades | bu = Bolhas | ca = Câncer | cg = Nódulos não pneumoconióticos calcificados | cn = Calcificação de pequenas opacidades pneumoconióticas | co = Anormalidade de forma e tamanho do coração | cp = Cor pulmonale | cv = Cavidade | di = Distorção significativa de estrutura intratorácica | ef = Derrame pleural | em = Enfisema | es = Calcificações em casca de ovo | fr = Fratura(s) de costela(s) recente(s) ou consolidada(s) | hi = Aumento de gânglios hilares e/ou mediastinais | ho = Faveolamento | id = Borda diafragmática mal definida | ih = Borda cardíaca mal definida | kl = Linhas septais (kerley) | me = Mesotelioma | od = Outras doenças | pa = Atelectasia laminar | pb — Banda(s) parenquimatosa(s) | pi = Espessamento pleural de cisura(s) interlobar(es) | px = Pneumotórax | ra = Atelectasia redonda | rp — Pneumoconiose reumatóide | tb = Tuberculose

4C - Comentários:

Belo Horizonte, sexta-feira, 13 de fevereiro
de 2026
12:25:42

Dr Ronaldo Zupo

CRM 13252

Protocolo:2602131032469

Data:13/02/2026

Paciente:GABRIELA BENEDITA SANTANA CASTELO BRANCO

Nasc.:14/04/2004 RG :24157970-SSP MT

CPF:04801356141

Exame :RX TORAX PA / PERFIL

Resultado

OSSOS COM MORFOLOGIA E TEXTURA NORMAIS.

MEDIASTINO CENTRADO E SEM MASSAS VISÍVEIS NA SUA TOPOGRAFIA.

HILOS E TRAMA VASCULAR PULMONAR DE ASPECTO HABITUAL.

CAMPOS PLEUROPULMONARES COM TRANSPARÊNCIA SATISFATÓRIA.

CÚPULAS DIAFRAGMÁTICAS DE CONTORNOS NÍTIDOS E SEIOS COSTOFRÊNICOS LIVRES.

ÁREA CARDÍACA NOS LIMITES DA NORMALIDADE.



Dr. Leandro M. Colmanetti

Médico Radiologista CRM 5995 MT RQE 4585 MT

v1.0 Chave:<http://sistema.imaggi.com.br/validar.php?chave=745562460001267505375662398911>



Nome	GABRIELA BENEDITA SANTANA CASTELO BRANCO		ID1	800419	Sexo	Feminino	Idade	21,8	Peso (kg)	64,00	Altura (cm)	161,0
Agrupamento	--	D.O.B.	14/04/2004	--	BMI (kg/m2)	24,7	Fumante	Não	Anos de Tabag...	--	Cig/Dia	--
Técnico	--	Médico	--	--	Classe 2	--	Etnia	--	Outros/Não Especificado			

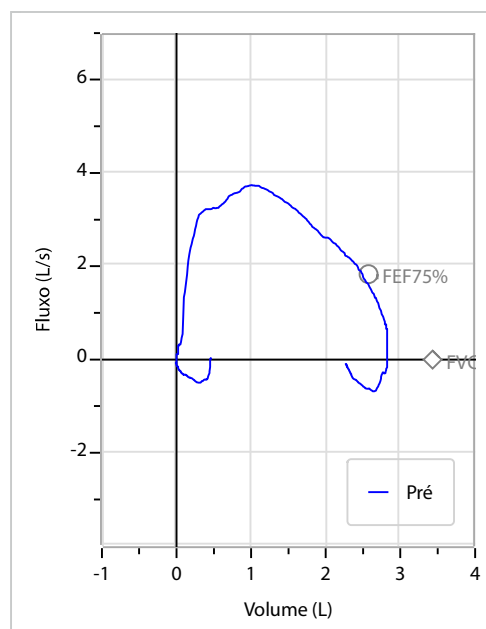
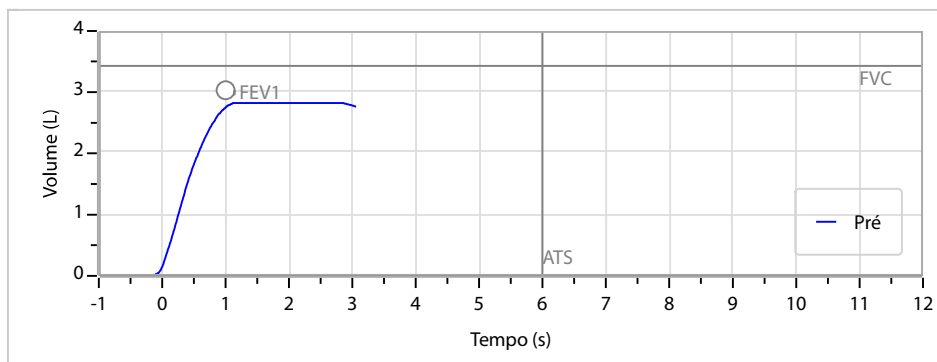
Interpretação

O indivíduo tem uma relação FEV1/FVC% de 97,2% e um valor FVC de 2,83 L que estão dentro dos limites normais. Os resultados do teste indicam uma ESPIROMETRIA NORMAL

Assinatura: _____

CAPACIDADE VITAL FORÇADA	Imprimir Resultado dos testes	Definir previsão	Posição do Teste
	09:02	GLI	SENTADO

	Meas.	Pred	% Pred	z score
FVC	L 2,83	3,43	83	
FEV1	L 2,75	3,03	91	
FEV1/FVC%	% 97,2	88,8	110	
FEV1/Vcmax%	% 97,2	88,8	110	

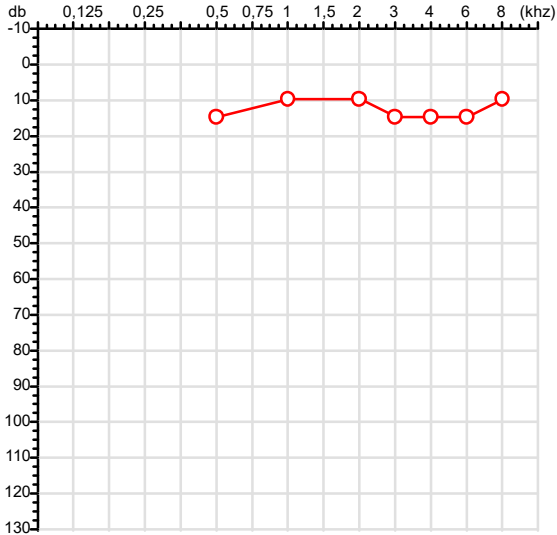


Exame n.º :800419

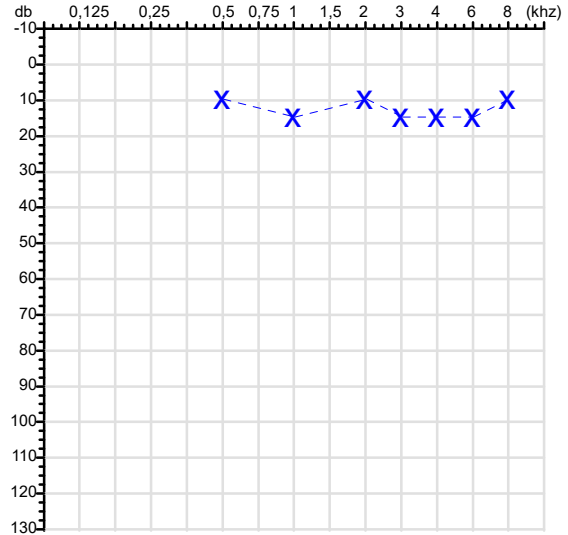
CPF :048.013.561-41 Paciente :Gabriela Benedita Santana Castelo Branco RG :24157970/SSP MT
 CNPJ : 16.850.879/0002-81 Razão :AGUAS CUIABA S.A. - CONCESSIONARIA DE SERVICOS PUBLICOS DE AGUA E ESGOTO
 Nascimento :14/04/2004 Idade : 21 anos
 Motivo :Admissional Setor :GERAL
 Repouso :14h Função :AUXILIAR ADMINISTRATIVO
 Data do Exame : 13/02/2026

Audiometria

Orelha Direita



Orelha Esquerda



Aérea

Khz	0,25	0,5	1	2	3	4	6	8
OD db	NDG	15	10	10	15	15	15	10

Khz	0,25	0,5	1	2	3	4	6	8
OE db	NDG	10	15	10	15	15	15	10

Ossea

Khz	0,25	0,5	1	2	3	4	6
OD db	NDG	NDG	NDG	NDG	NDG	NDG	NDG

Khz	0,25	0,5	1	2	3	4	6
OE db	NDG	NDG	NDG	NDG	NDG	NDG	NDG

Médias Tritonais

Khz	0,5	1	2	=	3	4	6	=
OD db	15	10	10	12	15	15	15	15

Khz	0,5	1	2	=	3	4	6	=
OE db	10	15	10	12	15	15	15	15

Laudo Clínico OD

Audição normal

Laudo Clínico OE

Audição normal

Classificações: tipo de perda auditiva (Silman e Silvermam - 1997), grau de perda auditiva média 500khz, 1000khz e 2000khz (Lloyd e Kaplan - 1978) e configuração audiométrica (Silman e Silverman - 1997 - adaptada de Carhart, 1945 e Lloyd e Kaplan, 1978)

Classificações: tipo de perda auditiva (Silman e Silvermam - 1997), grau de perda auditiva média 500khz, 1000khz e 2000khz (Lloyd e Kaplan - 1978) e configuração audiométrica (Silman e Silverman - 1997 - adaptada de Carhart, 1945 e Lloyd e Kaplan, 1978)


Emanuel Sempio
 Fonoaudiólogo
 Audiologia Clínica e Ocupacional
 CRFa/ 5-5297-8

Emanuel Sempio
 Fonoaudiólogo
 CRFa 5 - 5297 - 8

Assinatura eletrônica :A37D15AC0C67CEFE8E1190A5FE1DA481

Para validar a assinatura : <https://sistema.hismet.com.br/validacao.php>

Gabriela Benedita Santana Castelo Branco

**** Assinado por biometria ****

Modelo do Audiometro :AVS500 - VIBRASOM

Última Aferição :12/08/2025



ATESTADO DE ACUIDADE VISUAL

CNPJ : 14995581000153 Fantasia : AGUAS CUIABA S.A
Razão Social : AGUAS CUIABA S.A. - CONCESSIONARIA DE SERVICOS PUBLICOS DE AGUA E ESGOTO
Endereço : PRACA FLORIANO N.º 51 Complemento : ANDAR 17
Cidade / UF : RIO DE JANEIRO / RJ CEP : 20031050

Funcionário

Nome : Gabriela Benedita Santana Castelo Branco Setor: GERAL
CPF : 04801356141 Cargo: AUXILIAR ADMINISTRATIVO
RG : 24157970 / SSP MT Nascimento: 14/04/2004

Ficha de Acuidade Visual

Longe

Método de avaliação : Escala Optométrica de Snellen

SEM CORREÇÃO

OD: 20/10

OE: 20/10

COM CORREÇÃO

OD: /

OE: /

Perto

Método de avaliação : Tabela de Jaeger

CORREÇÃO : NÃO

RESULTADO OLHO DIREITO : J1

RESULTADO OLHO ESQUERDO : J1

Teste Cromático

Visão Cromatica: NORMAL

Usa lente/óculos: Não

Resultado: NORMAL

Cuiabá 13 de fevereiro de 2026


Dr. João Batista de Almeida
Médico
CRM-MT 15709

Dr. João Batista de Almeida Junior
CRM-MT 15709
NIS 269.85078.64-6

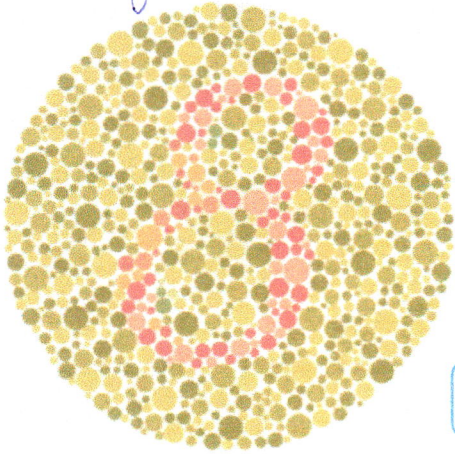
Autenticação Assintatura :72BBAF7801229886ACDE32A94B3F7EF4
Para validar a assinatura : <https://sistema.hismet.com.br/validacao.php>

TESTE DE ISHIHARA (cores)


Qual N° você vê na imagem ?

Nome: Gabriela B. S. e. Bueno


Data: 13 / 02 / 2026




8



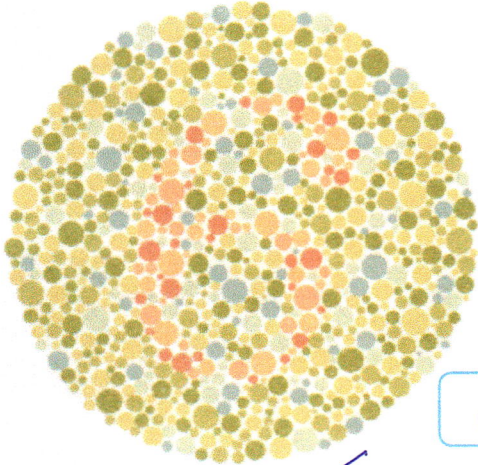
12




29



5



6



74

Assinatura Candidato: Gabriela Lentona

Conclusão: Você acertou todas as questões, provavelmente você não sofre de daltonismo.

Você **não** acertou todas as questões, talvez você tenha um grau de daltonismo, sugerimos uma consulta com um médico especialista.

Dr. João Batista de Almeida
Médico
CRM-MT 15709

[Signature]
Médico



Cod.: 571147	Paciente: Gabriela Benedita Santana Castelo Branco	Sexo: Feminino	Idade: 21 (A)
Atendido em: 13/02/2026	Profissional Solicitante: Dr. (a) Rafael Correa da Costa	Cadastro de Pessoas Físicas: CPF: 04801356141	Convênio: Hismet

GRUPO SANGUINEO + FATOR RH

Método: EL-TESTE Material: PLASMA EDTA Coletado em: 13/02/2026 Liberado em: 13/02/2026 13:07

Grupo ABO

AB

Fator RH

Positivo

Nota: Exame realizado no DB Diagnóstico.

Dra. Julia Cristina da Silva
Biomédica
CRBM - 24963

A interpretação de qualquer teste com finalidade diagnóstica ou prognóstica depende de avaliação conjunta dos dados clínicos e da história médica do paciente.

Responsável Técnico: Bruno Bini Napoleão - CREM 2121

Endereço: Av. General Vale, 350, Bandeirantes.

Telefone: 65-99295 3662

CNES: 3055612

Protocolo:2602131022279

Data:13/02/2026

Paciente:GABRIELA BENEDITA SANTANA CASTELO BRANCO

Nasc.:14/04/2004 RG :24157970-SSP MT

CPF:04801356141

Exame :RX COLUNA LOMBAR AP/P

Resultado

CORPOS VERTEBRAIS VISUALIZADOS COM MORFOLOGIA E TEXTURA HABITUAIS.
APÓFISES ESPINHOSAS, TRANSVERSAS E PEDÍCULOS SEM ANORMALIDADES.
TRANSIÇÃO LOMBOSSACRA DE ASPECTO NORMAL.
ESPAÇOS DISCAIS DENTRO DOS LIMITES DA NORMALIDADE.
AUSÊNCIA DE ASSIMETRIAS EVIDENTES OU ESCOLIOSE DA COLUNA.
LINHA DE PESO PROJETADO ANTERIOR A BASE DO SACRO.



Dr. Leandro M. Colmanetti

Médico Radiologista CRM 5995 MT RQE 4585 MT

v1.0 Chave:<http://sistema.imaggi.com.br/validar.php?chave=520883698637588437417884809196>

