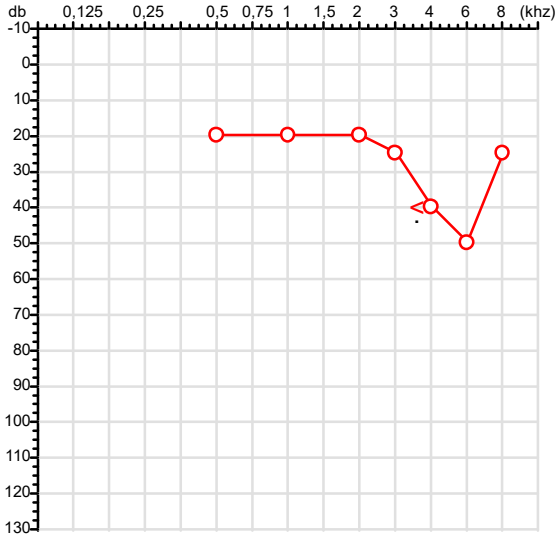


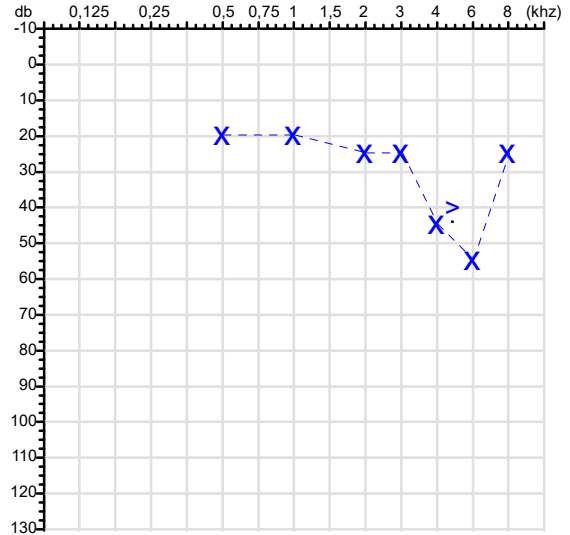
CPF :825.462.661-87	Paciente :Davi Bispo de Souza	RG :/
CNPJ :09.136.703/0003-88	Razão :TRANSPORTADORA MUNDO NOVO LTDA	
Nascimento :19/10/1974	Idade : 51 anos	
Motivo :Demissional	Setor :GERAL	
Reposuo :14h	Função :MOTORISTA DE CAMINHAO COM MAIS DE UMA ARTICULACAO	
Data do Exame : 16/02/2026		

**Orelha Direita**



**Audiometria**

**Orelha Esquerda**



**Aérea**

Khz	0,25	0,5	1	2	3	4	6	8
OD db	NDG	20	20	20	25	40	50	25

Khz	0,25	0,5	1	2	3	4	6	8
OE db	NDG	20	20	25	25	45	55	25

**Ossea**

Khz	0,25	0,5	1	2	3	4	6
OD db	NDG	NDG	NDG	NDG	NDG	40	NDG

Khz	0,25	0,5	1	2	3	4	6
OE db	NDG	NDG	NDG	NDG	NDG	40	NDG

**Médias Tritonais**

Khz	0,5	1	2	=	3	4	6	=
OD db	20	20	20	20	25	40	50	38

Khz	0,5	1	2	=	3	4	6	=
OE db	20	20	25	22	25	45	55	42

**Laudo Clínico OD**

Alteração auditiva neurossensorial

**Laudo Clínico OE**

Alteração auditiva neurossensorial

Classificações: tipo de perda auditiva (Silman e Silvermam - 1997), grau de perda auditiva média 500khz, 1000khz e 2000khz (Lloyd e Kaplan - 1978) e configuração audiométrica (Silman e Silverman - 1997 - adaptada de Carhart, 1945 e Lloyd e Kaplan, 1978)

Classificações: tipo de perda auditiva (Silman e Silvermam - 1997), grau de perda auditiva média 500khz, 1000khz e 2000khz (Lloyd e Kaplan - 1978) e configuração audiométrica (Silman e Silverman - 1997 - adaptada de Carhart, 1945 e Lloyd e Kaplan, 1978)

Dr. Ericki Augusto Cenedese  
Médico  
CRM - MT 16240

---

Dr. Ericki Augusto Cenedese  
CRM-MT 16240  
NIS : 14302194355

Assinatura eletrônica :D7A0430F4A0FE6AB352E4C8E1A55EAF7  
Para validar a assinatura : <https://sistema.hismet.com.br/validacao.php>

*Davi Bispo de Souza*  
\*\* Assinado por biometria \*\*

Modelo do Audiometro :AVS500 - VIBRASOM  
Última Aferição :12/08/2025



**Nome:** DAVI BISPO DE SOUZA

**Data Nasc.:** 19/10/1974

**Médico:** HISMET

**CRM:** 175069-MT

**Data:** 16/02/2026

**Protocolo:** 1041423

**Exame:** RX COLUNA LOMBO-SACRA - 3 INCIDENCIAS

**Senha:** 574640

### RAIO-X COLUNA LOMBO-SACRA

#### Exame radiográfico evidenciou:

Textura óssea normal.

Alterações degenerativas com osteófitos nas margens de corpos vertebrais.

Discreto escorregamento posterior do corpo vertebral de L3 (Retrolistese grau I).

Espaços discais conservados.

rbe

**Dr. Raul Bernardo Paniagua Eljach**  
CRM-MT 8230 RQE N° 4157  
Título de Especialista em Radiologia  
e Diagnóstico por Imagem.

Para sua maior comodidade, acesse seu exame pelo site [www.ceico.com.br](http://www.ceico.com.br) com o **Protocolo** e **Senha** disponíveis no cabeçalho do laudo.

Responsável Técnico: Dr. Raul Bernardo P. Eljach CRM 8230-MT  
Inscrição Pessoa Jurídica CRM 437-MT