



ATESTADO DE ACUIDADE VISUAL

CNPJ : 22957980000158 Fantasia : GRUPO ATUAL
Razão Social : ATUAL TERCEIRIZACOES E SERVICOS ELETRICOS LTDA
Endereço : R POMPILIO JOSE GONCALVES N.º 1824 Complemento : QUADRA9 LOTE 7
Cidade / UF : RONDONÓPOLIS / MT CEP : 78714232

Funcionário

Nome : Luciclaudio Martins do Nascimento Setor: OBRAS
CPF : 04230030460 Cargo: ELETRICISTA DE DISTRIBUICAO I
RG : / Nascimento: 11/01/1981

Ficha de Acuidade Visual

Longe

Método de avaliação : Escala Optométrica de Snellen

SEM CORREÇÃO

OD: 20/20

OE: 20/20

COM CORREÇÃO

OD: /

OE: /

Perto

Método de avaliação : Tabela de Jaeger

CORREÇÃO : NÃO

RESULTADO OLHO DIREITO : J1

RESULTADO OLHO ESQUERDO : J1

Teste Cromático

Visão Cromatica: NORMAL

Usa lente/óculos: Não

Resultado: NORMAL

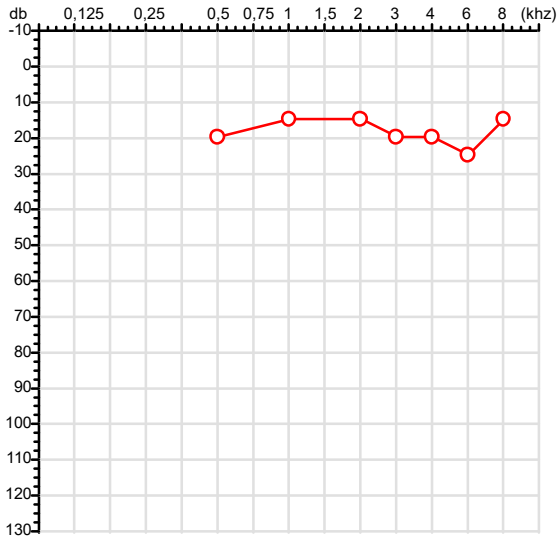
Cuiabá 19 de fevereiro de 2026

Dr. João Batista de Almeida
Médico
CRM-MT 15709

Dr. João Batista de Almeida Junior
CRM-MT 15709
NIS 269.85078.64-6

Autenticação Assinatura :11B4C6D51B4B48C05FED9DA958BA1FBF
Para validar a assinatura : <https://sistema.hismet.com.br/validacao.php>

CPF :042.300.304-60	Paciente :LuciClaudio Martins do Nascimento	RG :/
CNPJ :22.957.980/0001-58	Razão :ATUAL TERCEIRIZACOES E SERVICOS ELETRICOS LTDA	
Nascimento :11/01/1981	Idade : 45 anos	
Motivo :Demissional	Setor :OBRAS	
Reposuo :14h	Função :ELETRICISTA DE DISTRIBUCAO I	
Data do Exame : 19/02/2026		

Orelha Direita

Aérea

Khz	0,25	0,5	1	2	3	4	6	8
OD db	NDG	20	15	15	20	20	25	15

Ossea

Khz	0,25	0,5	1	2	3	4	6
OD db	NDG	NDG	NDG	NDG	NDG	NDG	NDG

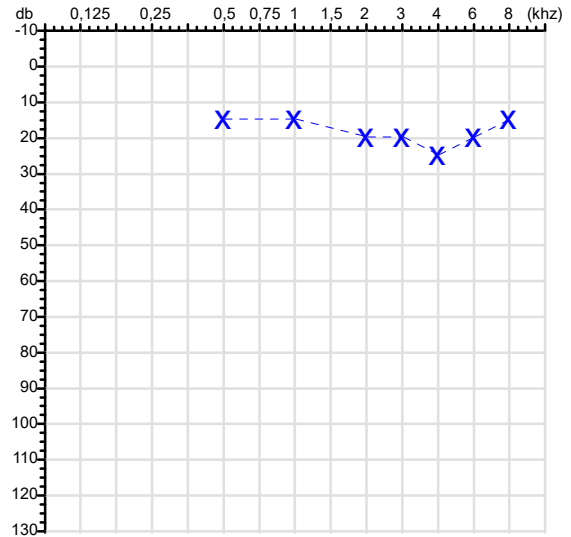
Médias Tritonais

Khz	0,5	1	2	=	3	4	6	=
OD db	20	15	15	17	20	20	25	22

Lauda Clínico OD

Audição normal

Classificações: tipo de perda auditiva (Silman e Silvermam - 1997), grau de perda auditiva média 500khz, 1000khz e 2000khz (Lloyd e Kaplan - 1978) e configuração audiométrica (Silman e Silverman - 1997 - adaptada de Carhart, 1945 e Lloyd e Kaplan, 1978)

Audiometria
Orelha Esquerda


Khz	0,25	0,5	1	2	3	4	6	8
OE db	NDG	15	15	20	20	25	20	15

Khz	0,25	0,5	1	2	3	4	6
OE db	NDG	NDG	NDG	NDG	NDG	NDG	NDG

Khz	0,5	1	2	=	3	4	6	=
OE db	15	15	20	17	20	25	20	22

Lauda Clínico OE

Audição normal

Classificações: tipo de perda auditiva (Silman e Silvermam - 1997), grau de perda auditiva média 500khz, 1000khz e 2000khz (Lloyd e Kaplan - 1978) e configuração audiométrica (Silman e Silverman - 1997 - adaptada de Carhart, 1945 e Lloyd e Kaplan, 1978)

Emanuel Sempio
 Fonoaudiólogo
 Audiologia Clínica e Ocupacional
 CRFa 5-5297-8

Emanuel Sempio
 Fonoaudiólogo
 CRFa 5 - 5297 - 8

Assinatura eletrônica :52E062A932A54B297B8CBAA78A2E3D86

Para validar a assinatura : <https://sistema.hismet.com.br/validacao.php>

LuciClaudio Martins do Nascimento

** Assinado por biometria **

Modelo do Audiometro :AVS500 - VIBRASOM

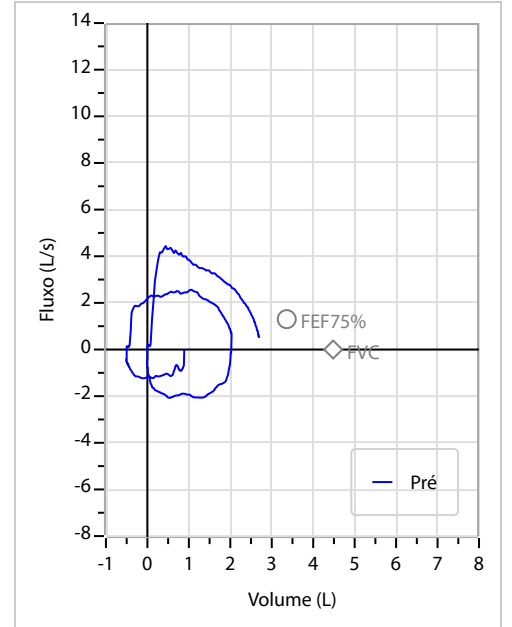
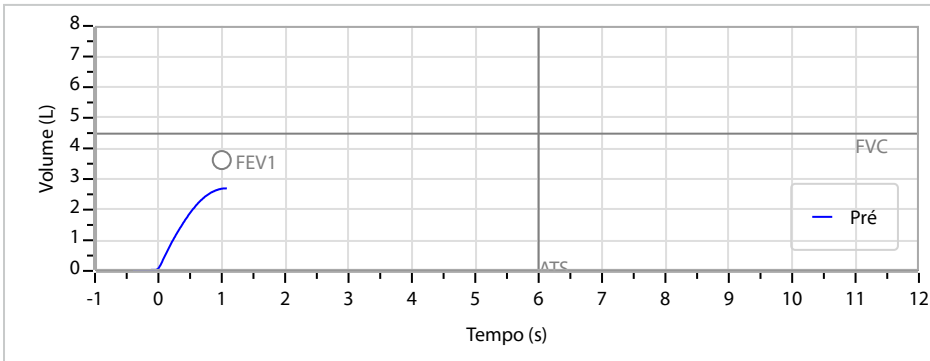
Última Aferição :12/08/2025

Nome	LUCICLAUDIO MARTINS DO NASCIMENTO		ID1	801308	Sexo	Masculino	Idade	45,1	Peso (kg)	71,00	Altura (cm)	174,0	
Agrupamento	--	D.O.B.	11/01/1981	ID2	--	BMI (kg/m ²)	23,5	Fumante	Não	Anos de Tabag...	--	Cig/Dia	--
Técnico	--	Médico	--	Classe 2	--	Etnia	Outros/Não Especificado						

CAPACIDADE VITAL FORÇADA

Imprimir Resultado dos testes	Definir previsão	Posição do Teste
09:10	GLI	SENTADO

	Meas.	Pred	% Pred	z score
FVC	L 2,79	4,48	62	
FEV1	L 2,69	3,62	74	
FEV1/FVC%	% 96,3	81,0	119	
FEV1/Vcmax%	% 96,3	81,0	119	



Interpretação

O indivíduo tem uma relação FEV1/FVC% de 96,3% que está dentro do limite normal e um valor FVC de 2,79 L que está abaixo de LLN. Os resultados do teste indicam uma POSSÍVEL RESTRIÇÃO.

Assinatura: _____

Protocolo:26021910381547

Data:19/02/2026

Paciente:LUCICLAUDIO MARTINS DO NASCIMENTO

Nasc.:11/01/1981 RG :-

CPF:04230030460

Exame :RX COLUNA LOMBO SACRA AP / PERFIL

Resultado

CORPOS VERTEBRAIS VISUALIZADOS COM MORFOLOGIA E TEXTURA HABITUAIS.
APÓFISES ESPINHOSAS, TRANSVERSAS E PEDÍCULOS SEM ANORMALIDADES.
TRANSIÇÃO LOMBOSSACRA DE ASPECTO NORMAL.
ESPAÇOS DISCAIS DENTRO DOS LIMITES DA NORMALIDADE.
AUSÊNCIA DE ASSIMETRIAS EVIDENTES OU ESCOLIOSE DA COLUNA.
LINHA DE PESO PROJETADO ANTERIOR A BASE DO SACRO.
ALTERAÇÕES DEGENERATIVAS DAS INTERAPOFISÁRIAS EM L4-L5 E L5-S1.



Dr. Leandro M. Colmanetti

Médico Radiologista CRM 5995 MT RQE 4585 MT

v1.0 Chave:<http://sistema.imaggi.com.br/validar.php?chave=780426154509215773902196346474>



Protocolo:26021910211747

Data:19/02/2026

Paciente:LUCICLAUDIO MARTINS DO NASCIMENTO

Nasc.:11/01/1981 RG :-

CPF:04230030460

Exame :RX COLUNA TOTAL

Resultado

RX DA COLUNA CERVICAL:

CORPOS VERTEBRAIS VISUALIZADOS COM MORFOLOGIA E TEXTURA HABITUAIS.
APÓFISES ESPINHOSAS, TRANSVERSAS E PEDÍCULOS SEM ANORMALIDADES.
ESPAÇOS DISCAIS DENTRO DOS LIMITES DA NORMALIDADE.

RX DA COLUNA DORSAL:

CORPOS VERTEBRAIS VISUALIZADOS COM MORFOLOGIA E TEXTURA HABITUAIS.
APÓFISES ESPINHOSAS, TRANSVERSAS E PEDÍCULOS SEM ANORMALIDADES.
ESPAÇOS DISCAIS DENTRO DOS LIMITES DA NORMALIDADE.
ASSIMETRIA DO EIXO LONGITUDINAL DA COLUNA DORSAL COM CONVEXIDADE à DIREITA

RX DA COLUNA LOMBOSSACRA:

CORPOS VERTEBRAIS VISUALIZADOS COM MORFOLOGIA E TEXTURA HABITUAIS.
APÓFISES ESPINHOSAS, TRANSVERSAS E PEDÍCULOS SEM ANORMALIDADES.
TRANSIÇÃO LOMBOSSACRA DE ASPECTO NORMAL.
ESPAÇOS DISCAIS DENTRO DOS LIMITES DA NORMALIDADE.
AUSÊNCIA DE ASSIMETRIAS EVIDENTES OU ESCOLIOSE DA COLUNA.
LINHA DE PESO PROJETADO ANTERIOR A BASE DO SACRO.
ALTERAÇÕES DEGENERATIVAS DAS INTERAPOFISÁRIAS EM L5-S1.



Dr. Leandro M. Colmanetti

Médico Radiologista CRM 5995 MT RQE 4585 MT

v1.0 Chave:<http://sistema.imaggi.com.br/validar.php?chave=753199730924831344815302424889>

