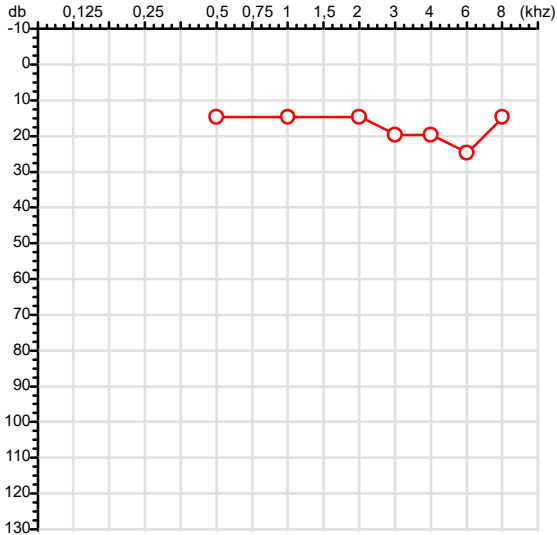
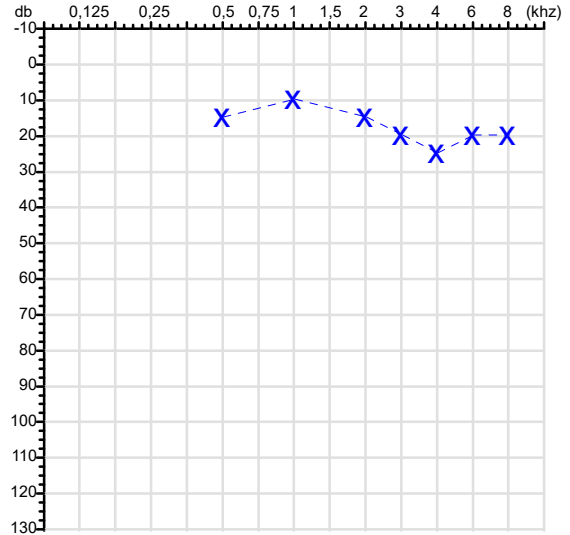


CPF :050.356.313-70	Paciente :Amil Rogerio da Silva Carvalho	RG :/
CNPJ :50.191.236/0001-20	Razão :PRE-MOLDADOS DE CONCRETO NOVA ESPERANCA LTDA	
Nascimento :15/05/1987	Idade : 38 anos	
Motivo :Demissional	Setor :OPERACIONAL	
Reposuo :14h	Função :OPERADOR DE PRODUCAO	
Data do Exame : 20/02/2026		

Orelha Direita

Audiometria
Orelha Esquerda

Aérea

Khz	0,25	0,5	1	2	3	4	6	8
OD db	NDG	15	15	15	20	20	25	15

Óssea

Khz	0,25	0,5	1	2	3	4	6
OD db	NDG	NDG	NDG	NDG	NDG	NDG	NDG

Médias Tritonais

Khz	0,5	1	2	=	3	4	6	=
OD db	15	15	15	15	20	20	25	22

Laudo Clínico OD

Audição normal

Classificações: tipo de perda auditiva (Silman e Silvermam - 1997), grau de perda auditiva média 500khz, 1000khz e 2000khz (Lloyd e Kaplan - 1978) e configuração audiométrica (Silman e Silverman - 1997 - adaptada de Carhart, 1945 e Lloyd e Kaplan, 1978)

Khz	0,25	0,5	1	2	3	4	6	8
OE db	NDG	15	10	15	20	25	20	20

Khz	0,25	0,5	1	2	3	4	6
OE db	NDG	NDG	NDG	NDG	NDG	NDG	NDG

Khz	0,5	1	2	=	3	4	6	=
OE db	15	10	15	13	20	25	20	22

Laudo Clínico OE

Audição normal

Classificações: tipo de perda auditiva (Silman e Silvermam - 1997), grau de perda auditiva média 500khz, 1000khz e 2000khz (Lloyd e Kaplan - 1978) e configuração audiométrica (Silman e Silverman - 1997 - adaptada de Carhart, 1945 e Lloyd e Kaplan, 1978)

Emanuel Sempio
 Fonoaudiólogo
 Audiologia Clínica e Ocupacional
 CRFa 5-5297-8

Emanuel Sempio
 Fonoaudiólogo
 CRFa 5 - 5297 - 8

Assinatura eletrônica :4246850D0500FAB166DEAD87F8040746

Para validar a assinatura : <https://sistema.hismet.com.br/validacao.php>

Amil Rogerio da Silva Carvalho

** Assinado por biometria **

Modelo do Audiometro :AVS500 - VIBRASOM

Última Aferição :12/08/2025

Protocolo:2602200826579

Data:20/02/2026

Paciente:AMIL ROGERIO DA SILVA CARVALHO

Nasc.:15/05/1987 RG :-

CPF:05035631370

Exame :RX COLUNA LOMBO SACRA AP / PERFIL

Resultado

CORPOS VERTEBRAIS VISUALIZADOS COM MORFOLOGIA E TEXTURA HABITUAIS.
APÓFISES ESPINHOSAS, TRANSVERSAS E PEDÍCULOS SEM ANORMALIDADES.
TRANSIÇÃO LOMBOSSACRA DE ASPECTO NORMAL.
ESPAÇOS DISCAIS DENTRO DOS LIMITES DA NORMALIDADE.
AUSÊNCIA DE ASSIMETRIAS EVIDENTES OU ESCOLIOSE DA COLUNA.
OSTEOFITOS MARGINAIS INCIPIENTES EM CORPOS VERTEBRAIS.
LINHA DE PESO PROJETADO ANTERIOR A BASE DO SACRO.



Dr. Leandro M. Colmanetti

Médico Radiologista CRM 5995 MT RQE 4585 MT

v1.0 Chave:<http://sistema.imaggi.com.br/validar.php?chave=710859433568264556625418170378>

