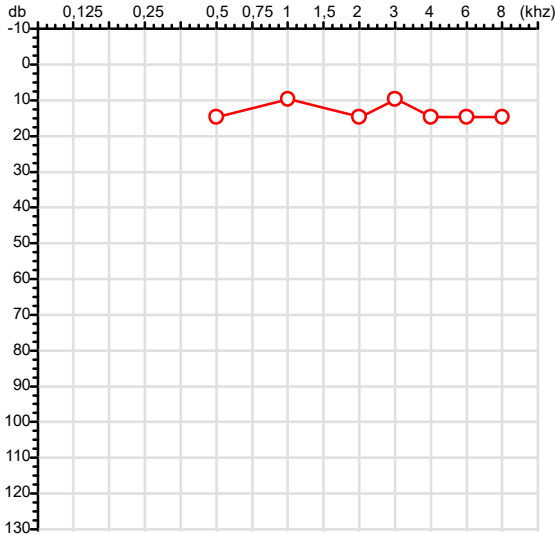


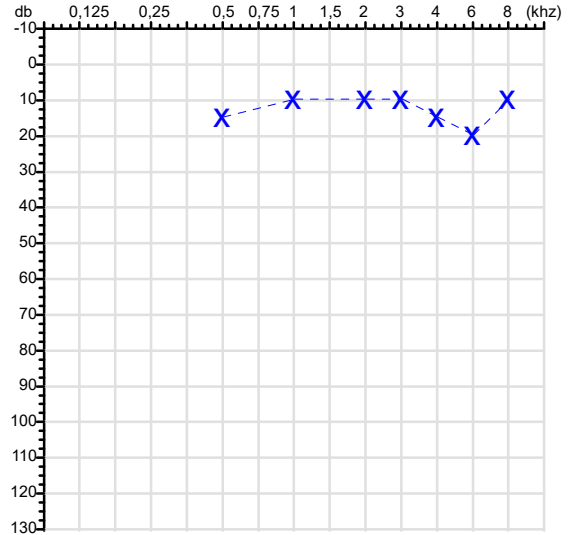
CPF :077.775.001-55 Paciente :Joao Vitor Conceiao da Silva RG :25601652/SESP MT
 CNPJ :15.178.172/0001-27 Razão :REAL RONDONIA TRANSPORTES E LOGISTICA LTDA
 Nascimento :23/08/1996 Idade : 29 anos
 Motivo :Admissional Setor :GERAL
 Repouso :14h Função :FRENTISTA
 Data do Exame : 20/02/2026

Orelha Direita



Audiometria

Orelha Esquerda



Aérea

Khz	0,25	0,5	1	2	3	4	6	8
OD db	NDG	15	10	15	10	15	15	15

Khz	0,25	0,5	1	2	3	4	6	8
OE db	NDG	15	10	10	10	15	20	10

Ossea

Khz	0,25	0,5	1	2	3	4	6
OD db	NDG	NDG	NDG	NDG	NDG	NDG	NDG

Khz	0,25	0,5	1	2	3	4	6
OE db	NDG	NDG	NDG	NDG	NDG	NDG	NDG

Médias Tritonais

Khz	0,5	1	2	=	3	4	6	=
OD db	15	10	15	13	10	15	15	13

Khz	0,5	1	2	=	3	4	6	=
OE db	15	10	10	12	10	15	20	15

Laudo Clínico OD

Audição normal

Laudo Clínico OE

Audição normal

Classificações: tipo de perda auditiva (Silman e Silvermam - 1997), grau de perda auditiva média 500khz, 1000khz e 2000khz (Lloyd e Kaplan - 1978) e configuração audiométrica (Silman e Silverman - 1997 - adaptada de Carhart, 1945 e Lloyd e Kaplan, 1978)

Classificações: tipo de perda auditiva (Silman e Silvermam - 1997), grau de perda auditiva média 500khz, 1000khz e 2000khz (Lloyd e Kaplan - 1978) e configuração audiométrica (Silman e Silverman - 1997 - adaptada de Carhart, 1945 e Lloyd e Kaplan, 1978)

Emanuel Sempio
 Fonoaudiólogo
 Audiologia Clínica e Ocupacional
 CRFa/ 5-5297-8

Emanuel Sempio
 Fonoaudiólogo
 CRFa 5 - 5297 - 8

Assinatura eletrônica :3BDF821711A0ADABB709C019489F7DE2
 Para validar a assinatura : <https://sistema.hismet.com.br/validacao.php>

Joao Vitor Conceiao da Silva
 ** Assinado por biometria **

Modelo do Audiometro :AVS500 - VIBRASOM
 Última Aferição :12/08/2025



IMAGGI CLINICA DE RADIOLOGIA POR IMAGEM

Avenida General Melo, Nº227
Dom Aquino - Cuiabá - MT (65) 3055-5926

MBMI



FOLHA DE LEITURA RADIOLOGICA — CLASSIFICAÇÃO INTERNACIONAL DE RADIOGRAFIAS DE PNEUMOCONIOSE - OIT

Nome: JOAO VITOR CONCEICAO DA SILVA RG: 25601652-SESP MT Sexo: MASCULINO

Data Nasc.: 23/08/1996 CPF: 07777500155 Controle: NÃO INFORMADO Data 20/02/2026

Empresa: IMAGGI CLINICA DE RADIOLOGIA E DIAG POR Indicação: - Função: -

Raio-X digital: Sim Não Leitura em negatoscópio: Sim Não

1A - Qualidade técnica: 1 2 3 4
Comentário: null 1B - Radiografia normal: Sim (finalizar a leitura) Não (passe para a seção 2)

2A - Alguma anormalidade de parênquima consistente de com pneumoconiose? Sim (complete 2B e 2C) Não (passe para a seção 3)

2B - Pequenas opacidades

A) Formas e tamanhos	b) Zonas	C) Profusão
Primárias Secundárias	D E	0/- [] 0/0 [] 0/1 []
p [] s [] p [] s []	[] []	1/0 [] 1/1 [] 1/2 []
q [] t [] q [] t []	[] []	2/1 [] 2/2 [] 2/3 []
r [] u [] r [] u []	[] []	3/2 [] 3/3 [] 3/+ []

2C - Grandes opacidades

0 [] A [] B [] C []

3A - Alguma anormalidade pleural consistente com pneumoconiose? Sim (complete 3B, 3C e 3D) Não (passe para a seção 4)

3B - Placas Sim Não

Local	Calcificação	Extensão da parede (combinado perfil e frontal)	Largura (opcional) (mínimo de 3mm para
Parede em perfil	0 [] D [] E []	0 [] D [] 1 [] 2 [] 3 []	D [] A [] B [] C []
Frontal	0 [] D [] E []	0 [] E [] 1 [] 2 [] 3 []	E [] A [] B [] C []
Diafragma	0 [] D [] E []	Até 1/4 da parede lateral = 1	Até 1/4 da parede lateral = 1
Outros locais	0 [] D [] E []	1/4 à 1/2 da parede lateral = 2	1/4 à 1/2 da parede lateral = 2
		> 1/2 da parede lateral = 3	> 1/2 da parede lateral = 3

3C - Obliteração do seio 0 [] D [] E []

3D - Espessamento pleural Sim Não

Local	Calcificação	Extensão da parede (combinado perfil e frontal)	Largura (opcional) (mínimo de 3mm para
Parede em perfil	0 [] D [] E []	0 [] D [] 1 [] 2 [] 3 []	D [] A [] B [] C []
Frontal	0 [] D [] E []	0 [] E [] 1 [] 2 [] 3 []	E [] A [] B [] C []
		Até 1/4 da parede lateral = 1	3 à 5 mm = a
		1/4 à 1/2 da parede lateral = 2	5 à 10 mm = b
		> 1/2 da parede lateral = 3	> 10 mm = c

4A - Outras anormalidades? Sim (complete 4B) Não (finalizar leitura)

4B - Símbolos: (*) od: **Necessário um comentário.**

aa	at	ax	bu	ca	cg	cn	co	cp	cv	di	ef	em	es	fr	hi	ho	id	ih	kl	me	pa	pb	pi	px	ra	rp	tb	od
----	----	----	----	----	----	----	----	----	----	----	----	----	----	----	----	----	----	----	----	----	----	----	----	----	----	----	----	----

Descrição do item 4B: aa = Aorta aterosclerótica | at = Espessamento pleural apical significativo | ax = Coalescência de pequenas opacidades | bu = Bolhas | ca = Câncer | cg = Nódulos não pneumoconióticos calcificados | cn = Calcificação de pequenas opacidades pneumoconióticas | co = Anormalidade de forma e tamanho do coração | cp = Cor pulmonale | cv = Cavidade | di = Distorção significativa de estrutura intratorácica | ef = Derrame pleural | em = Enfisema | es = Calcificações em casca de ovo | fr = Fratura(s) de costela(s) recente(s) ou consolidada(s) | hi = Aumento de gânglios hilares e/ou mediastinais | ho = Faveolamento | id = Borda diafragmática mal definida | ih = Borda cardíaca mal definida | kl = Linhas septais (kerley) | me = Mesotelioma | od = Outras doenças | pa = Atelectasia laminar | pb — Banda(s) parenquimatosa(s) | pi = Espessamento pleural de cisura(s) interlobar(es) | px = Pneumotórax | ra = Atelectasia redonda | rp — Pneumoconiose reumatóide | tb = Tuberculose

4C - Comentários:

Belo Horizonte, sexta-feira, 20 de fevereiro de 2026
14:05:21

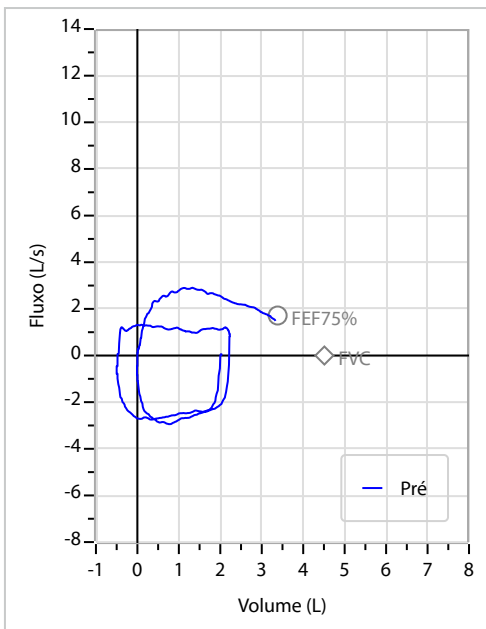
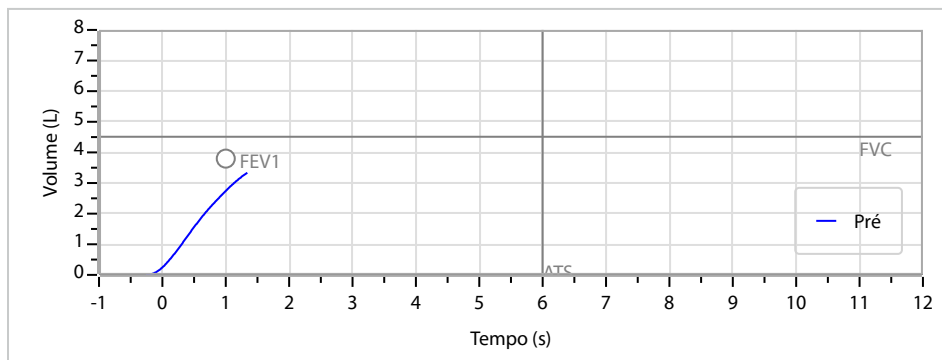
Dr Ronaldo Zupo

CRM 13252

Nome	JOAO VITOR CONCEIAO DA SILVA		ID1	801680	Sexo	Masculino	Idade	29,4	Peso (kg)	76,00	Altura (cm)	170,0	
Agrupamento	--	D.O.B.	23/08/1996	ID2	--	BMI (kg/m2)	26,3	Fumante	Não	Anos de Tabag...	--	Cig/Dia	--
Técnico	--	Médico	--	--	--	Classe 2	--	--	--	Etnia	Outros/Não Especificado		

CAPACIDADE VITAL FORÇADA	Imprimir Resultado dos testes	Definir previsão	Posição do Teste
	08:33	GLI	SENTADO

	Meas.	Pred	% Pred	z score
FVC	L 3,35	4,51	74	
FEV1	L 2,71	3,80	71	
FEV1/FVC%	% 80,9	84,4	96	
FEV1/Vcmax%	% 80,9	84,4	96	



Interpretação

O indivíduo tem uma relação FEV1/FVC% de 80,9% que está dentro do limite normal e um valor FVC de 3,35 L que está abaixo de LLN. Os resultados do teste indicam uma POSSÍVEL RESTRIÇÃO.

Assinatura: _____

Cod.: 571834	Paciente: Joao Vitor Conceiao da Silva	Sexo: Masculino	Idade: 29 (A)
Atendido em: 20/02/2026	Profissional Solicitante: Dr.(a) Rafael Correa da Costa	Cadastro de Pessoas Físicas: CPF: 07777500155	Convênio: Hismet

HEMOGRAMA

Método: Automação XNL550 Material: PLASMA EDTA Coletado em: 20/02/2026 Liberado em: 20/02/2026 12:08

Eritrograma

		Valores de Referência
Hemácias em milhões/ mm ³:	4,51	4,30 a 5,70/mm ³
Hemoglobina em g/dL.....:	12,2	13,5 a 17,5g/dL
Hematócrito em %.....:	36,4	39,0 a 50,0%
Vol. Glob. Média em fl.....:	80,7	80,0 a 95,0fl
Hem. Glob. Média em pg.....:	27,1	26,0 a 34,0pg
C.H. Glob. Média em g/dL.....:	33,5	31,0 a 36,0g/dL
RDW.....:	12,7	11,0 a 15,0%

Leucograma

Leucócitos.....:	6.710/mm³		3.500 a 10.000/mm ³
Neutrófilos.....:	47,9%	3.214/mm³	50 a 70 2000 a 7000
Blastos.....:	0,0%	0/mm³	0 0
Promielocitos.....:	0,0%	0/mm³	0 0
Mielocitos.....:	0,0%	0/mm³	0 0
Metamielocitos.....:	0,0%	0/mm³	0 0
Bastões.....:	0,0%	0/mm³	0 a 6 0 a 600
Segmentados.....:	47,9%	3.214/mm³	50 a 70 2000 a 7000
Eosinófilos.....:	0,9%	60/mm³	2 a 4 80 a 600
Basófilos.....:	0,9%	60/mm³	0 a 2 0 a 200
Linfócitos típicos.....:	42,0%	2.818/mm³	25 a 35 1000 a 3500
Linfócitos atípicos.....:	0,0%	0/mm³	0 0
Monócitos.....:	8,3%	557/mm³	2 a 10 400 a 1000

Plaquetas

Plaquetas.....:	272.000/mm³	150.000 a 450.000/mm ³
VPM.....:	10,7/fl	6,7 a 10,0fl
Plaquetócrito.....:	0,290%	0,100 a 0,500%
PDW.....:	12,9	15,0 a 17,9%



Assinado Digitalmente



Dra. Julia Cristina da Silva
Biomédica
CRBM - 24963

A interpretação de qualquer teste com finalidade diagnóstica ou prognóstica depende de avaliação conjunta dos dados clínicos e da história médica do paciente.

Responsável Técnico: Bruno Bini Napoleão - CRBM 2121

Endereço: Av. General Vale,350, Bandeirantes.
Telefone:65-99295 3662