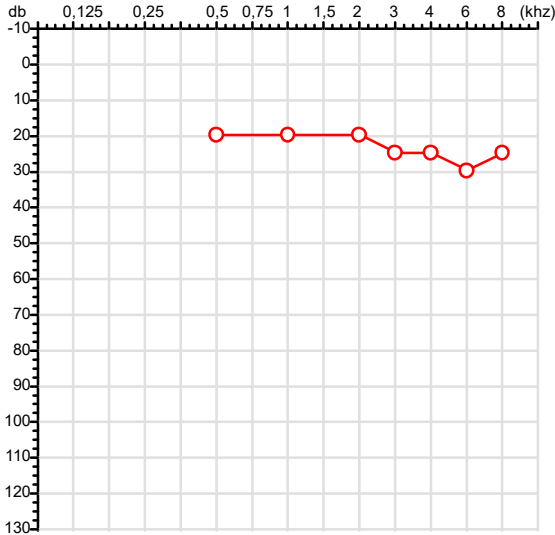


Exame n.º :802936

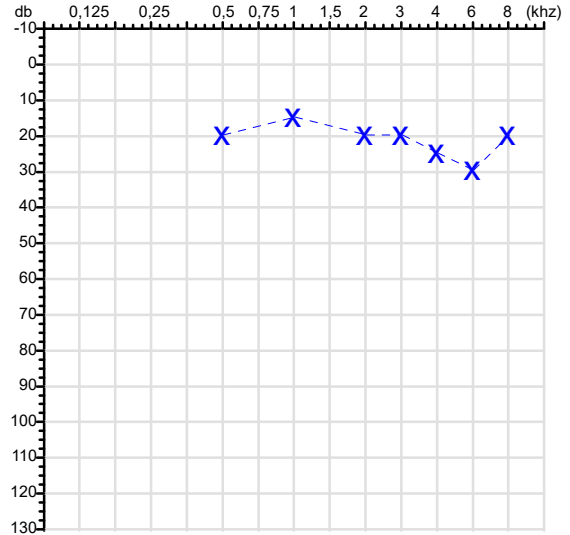
CPF :943.173.561-04	Paciente :Marcelo Goncalo de Souza	RG :1441013-3/SSP MT
CNPJ :18.732.144/0001-06	Razão :NERI QUELLA DA SILVA	
Nascimento :01/08/1984	Idade : 41 anos	
Motivo :Periódico	Setor :BORRACHARIA	
Reposuo :14h	Função :BORRACHEIRO	
Data do Exame : 25/02/2026		

Orelha Direita



Audiometria

Orelha Esquerda



Aérea

Khz	0,25	0,5	1	2	3	4	6	8
OD db	NDG	20	20	20	25	25	30	25

Khz	0,25	0,5	1	2	3	4	6	8
OE db	NDG	20	15	20	20	25	30	20

Ossea

Khz	0,25	0,5	1	2	3	4	6
OD db	NDG	NDG	NDG	NDG	NDG	NDG	NDG

Khz	0,25	0,5	1	2	3	4	6
OE db	NDG	NDG	NDG	NDG	NDG	NDG	NDG

Médias Tritonais

Khz	0,5	1	2	=	3	4	6	=
OD db	20	20	20	20	25	25	30	27

Khz	0,5	1	2	=	3	4	6	=
OE db	20	15	20	18	20	25	30	25

Laudo Clínico OD

Alteração auditiva

Laudo Clínico OE

Alteração auditiva

Classificações: tipo de perda auditiva (Silman e Silvermam - 1997), grau de perda auditiva média 500khz, 1000khz e 2000khz (Lloyd e Kaplan - 1978) e configuração audiométrica (Silman e Silverman - 1997 - adaptada de Carhart, 1945 e Lloyd e Kaplan, 1978)

Classificações: tipo de perda auditiva (Silman e Silvermam - 1997), grau de perda auditiva média 500khz, 1000khz e 2000khz (Lloyd e Kaplan - 1978) e configuração audiométrica (Silman e Silverman - 1997 - adaptada de Carhart, 1945 e Lloyd e Kaplan, 1978)



Dr. Erick Augusto Cenedese
 Médico
 CRM - MT 16240

Dr. Erick Augusto Cenedese
 CRM-MT 16240
 NIS : 14302194355

Assinatura eletrônica :92E79C043FEDC7652D596674555A3853
 Para validar a assinatura : <https://sistema.hismet.com.br/validacao.php>

Marcelo Goncalo de Souza
 ** Assinado por biometria **

Modelo do Audiometro :AS-60 - AUDITEC
 Última Aferição :12/08/2025



Nome: MARCELO GONCALO DE SOUZA
Médico: HISMET
Data: 25/02/2026
Exame: RX COLUNA LOMBO-SACRA - 3 INCIDENCIAS

Data Nasc.: 01/08/1984
CRM: 175069-MT
Protocolo: 1044550
Senha: 615108

RAIO-X COLUNA LOMBO-SACRA

Exame radiográfico evidenciou:

- Textura óssea normal.
- Alterações degenerativas com osteófitos nas margens de corpos vertebrais.
- Redução do espaço discal em L5-S1.

rbe



Dr. Raul Bernardo Paniagua Eljach
CRM-MT 8230 RQE N° 4157
Título de Especialista em Radiologia
e Diagnóstico por Imagem.

Para sua maior comodidade, acesse seu exame pelo site www.ceico.com.br com o **Protocolo** e **Senha** disponíveis no cabeçalho do laudo.

Responsável Técnico: Dr. Raul Bernardo P. Eljach CRM 8230-MT
Inscrição Pessoa Jurídica CRM 437-MT