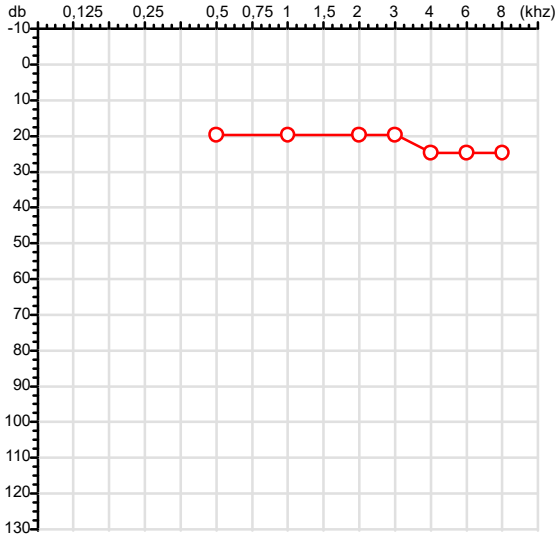


CPF :486.823.061-15	Paciente :Jesuel Ribeiro de Arruda	RG :06731678/SSP/MT
CNPJ :38.497.760/0001-29	Razão :AGROAMBIENTAL JARDINAGEM E PAISAGISMO LTDA	
Nascimento :05/02/1962	Idade : 64 anos	
Motivo :Admissional	Setor :GERAL	
Reposou :14h	Função :JARDINEIRO	
Data do Exame : 26/02/2026		

Orelha Direita



Aérea

Khz	0,25	0,5	1	2	3	4	6	8
OD db	NDG	20	20	20	20	25	25	25

Óssea

Khz	0,25	0,5	1	2	3	4	6
OD db	NDG	NDG	NDG	NDG	NDG	NDG	NDG

Médias Tritonais

Khz	0,5	1	2	=	3	4	6	=
OD db	20	20	20	20	20	25	25	23

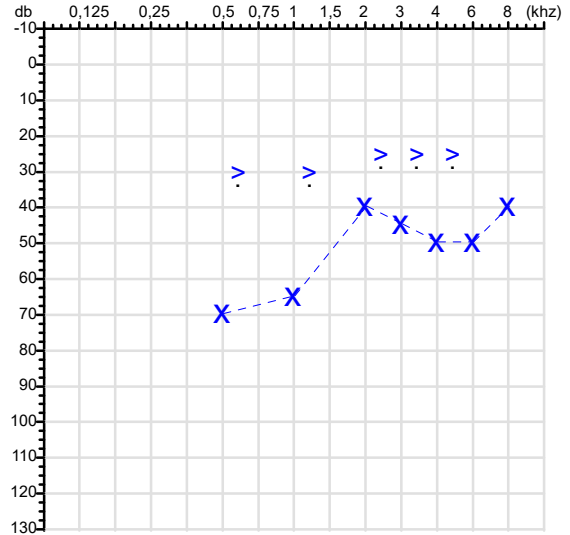
Laudo Clínico OD

Audição normal

Classificações: tipo de perda auditiva (Silman e Silvermam - 1997), grau de perda auditiva média 500khz, 1000khz e 2000khz (Lloyd e Kaplan - 1978) e configuração audiométrica (Silman e Silverman - 1997 - adaptada de Carhart, 1945 e Lloyd e Kaplan, 1978)

Audiometria

Orelha Esquerda



Khz	0,25	0,5	1	2	3	4	6	8
OE db	NDG	70	65	40	45	50	50	40

Khz	0,25	0,5	1	2	3	4	6
OE db	NDG	30	30	25	25	25	NDG

Khz	0,5	1	2	=	3	4	6	=
OE db	70	65	40	58	45	50	50	48

Laudo Clínico OE

Perda aud. mista de grau moderadamente severo

Classificações: tipo de perda auditiva (Silman e Silvermam - 1997), grau de perda auditiva média 500khz, 1000khz e 2000khz (Lloyd e Kaplan - 1978) e configuração audiométrica (Silman e Silverman - 1997 - adaptada de Carhart, 1945 e Lloyd e Kaplan, 1978)

Emanuel Sempio
Fonoaudiólogo
Audiologia Clínica e Ocupacional
CRFa/ 5-5297-8

Emanuel Sempio
Fonoaudiólogo
CRFa 5 - 5297 - 8

Assinatura eletrônica :57E9793998DAA7653EBA4F641974C0F7

Para validar a assinatura : <https://sistema.hismet.com.br/validacao.php>

Jesuel Ribeiro de Arruda

** Assinado por biometria **

Modelo do Audiometro :AVS500 - VIBRASOM

Última Aferição :12/08/2025

Protocolo:2602261055359

Data:26/02/2026

Paciente:JESUEL RIBEIRO DE ARRUDA

Nasc.:05/02/1962 RG :06731678-SSP/MT

CPF:48682306115

Exame :RX COLUNA LOMBO SACRA AP / PERFIL

Resultado

CORPOS VERTEBRAIS VISUALIZADOS COM MORFOLOGIA E TEXTURA HABITUAIS.
APÓFISES ESPINHOSAS, TRANSVERSAS E PEDÍCULOS SEM ANORMALIDADES.
TRANSIÇÃO LOMBOSSACRA DE ASPECTO NORMAL.
OSTEOFITOS MARGINAIS INCIPIENTES EM CORPOS VERTEBRAIS.
ESCOLIOSE DO EIXO LONGITUDINAL DA COLUNA LOMBAR COM CONVEXIDADE à DIREITA.
REDUÇÃO LEVE DOS ESPAÇOS DISCAIS COM OSTEOFITOS MARGINAIS ADJACENTES.
ALTERAÇÕES DEGENERATIVAS DAS INTERAPOFISÁRIAS EM L3-L4 A L5-S1.



Dr. Leandro M. Colmanetti

Médico Radiologista CRM 5995 MT RQE 4585 MT

v1.0 Chave:<http://sistema.imaggi.com.br/validar.php?chave=514521212429447838459391587502>

