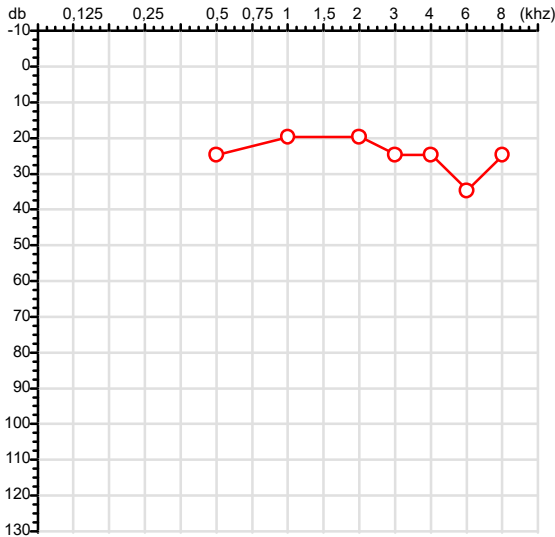


CPF :007.036.881-38 Paciente :Demis Lima da Paz RG :/  
 CNPJ :24.766.560/0001-10 Razão :BRASILEIRA DISTRIBUIDORA DE FRUTAS LTDA  
 Nascimento :17/04/1984 Idade : 41 anos  
 Motivo :Mudança de Riscos Ocupacionais :TRANSPORTE  
 Repouso :14h Função :AJUDANTE DE MOTORISTA  
 Data do Exame : 26/02/2026

**Orelha Direita**



**Aérea**

Khz	0,25	0,5	1	2	3	4	6	8
OD db	NDG	25	20	20	25	25	35	25

**Ossea**

Khz	0,25	0,5	1	2	3	4	6
OD db	NDG	NDG	NDG	NDG	NDG	NDG	NDG

**Médias Tritonais**

Khz	0,5	1	2	=	3	4	6	=
OD db	25	20	20	22	25	25	35	28

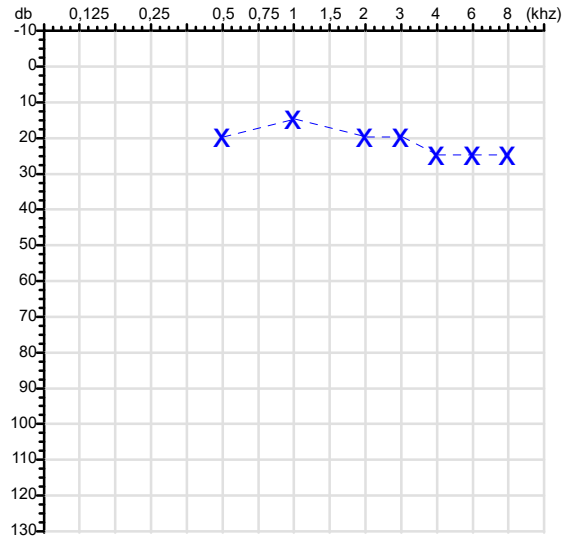
**Laudo Clínico OD**

Alteração auditiva com configuração em entalhe

Classificações: tipo de perda auditiva (Silman e Silvermam - 1997), grau de perda auditiva média 500khz, 1000khz e 2000khz (Lloyd e Kaplan - 1978) e configuração audiométrica (Silman e Silverman - 1997 - adaptada de Carhart, 1945 e Lloyd e Kaplan, 1978)

**Audiometria**

**Orelha Esquerda**



Khz	0,25	0,5	1	2	3	4	6	8
OE db	NDG	20	15	20	20	25	25	25

Khz	0,25	0,5	1	2	3	4	6
OE db	NDG	NDG	NDG	NDG	NDG	NDG	NDG

Khz	0,5	1	2	=	3	4	6	=
OE db	20	15	20	18	20	25	25	23

**Laudo Clínico OE**

Audição normal

Classificações: tipo de perda auditiva (Silman e Silvermam - 1997), grau de perda auditiva média 500khz, 1000khz e 2000khz (Lloyd e Kaplan - 1978) e configuração audiométrica (Silman e Silverman - 1997 - adaptada de Carhart, 1945 e Lloyd e Kaplan, 1978)

*Emanuel Sempio*  
 Fonoaudiólogo  
 Audiologia Clínica e Ocupacional  
 CRFa 5-5297-8

Emanuel Sempio  
 Fonoaudiólogo  
 CRFa 5 - 5297 - 8

Assinatura eletrônica :16C45C46BE57F1D7E17DA2A48C4B4C2B  
 Para validar a assinatura : <https://sistema.hismet.com.br/validacao.php>

*Demis Lima da Paz*

\*\* Assinado por biometria \*\*

Modelo do Audiometro :AVS500 - VIBRASOM  
 Última Aferição :12/08/2025

Protocolo:2602261517109

Data:26/02/2026

Paciente:Demis Lima da Paz

Nasc.:17/04/1984 RG :-

CPF:00703688138

Exame :RX COLUNA DORSAL AP/ PERFIL

### Resultado

CORPOS VERTEBRAIS VISUALIZADOS COM MORFOLOGIA E TEXTURA HABITUAIS.  
APÓFISES ESPINHOSAS, TRANSVERSAS E PEDÍCULOS SEM ANORMALIDADES.  
ESPAÇOS DISCAIS DENTRO DOS LIMITES DA NORMALIDADE.  
AUSÊNCIA DE ASSIMETRIAS EVIDENTES OU ESCOLIOSE DA COLUNA.  
OSTEOFITOS MARGINAIS INCIPIENTES EM CORPOS VERTEBRAIS.



---

Dr. Leandro M. Colmanetti

Médico Radiologista CRM 5995 MT RQE 4585 MT

v1.0 Chave:<http://sistema.imaggi.com.br/validar.php?chave=458143790561258923771883644903>

