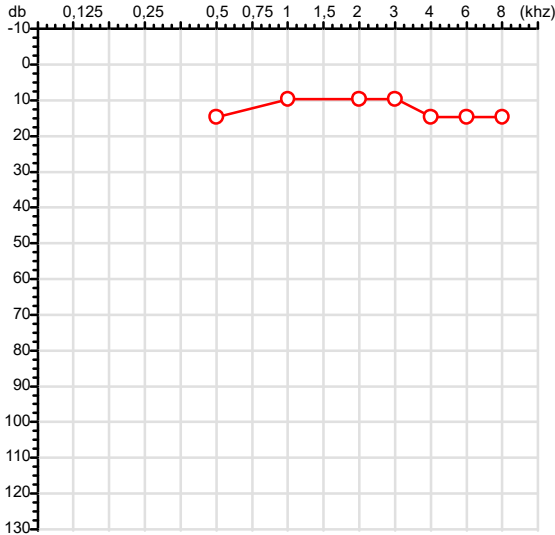


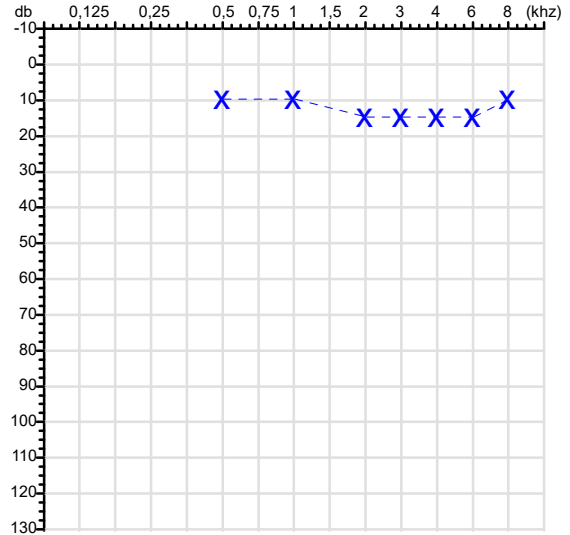
CPF :051.291.831-77 Paciente :Leonardo Camanho Conceicao RG :2507087-8/SSP-MT  
 CNPJ :38.497.760/0001-29 Razão :AGROAMBIENTAL JARDINAGEM E PAISAGISMO LTDA  
 Nascimento :01/01/2000 Idade : 26 anos  
 Motivo :Admissional Setor :GERAL  
 Repouso :14h Função :JARDINEIRO  
 Data do Exame : 02/03/2026

**Orelha Direita**



Audiometria

**Orelha Esquerda**



**Aérea**

Khz	0,25	0,5	1	2	3	4	6	8
OD db	NDG	15	10	10	10	15	15	15

Khz	0,25	0,5	1	2	3	4	6	8
OE db	NDG	10	10	15	15	15	15	10

**Ossea**

Khz	0,25	0,5	1	2	3	4	6
OD db	NDG	NDG	NDG	NDG	NDG	NDG	NDG

Khz	0,25	0,5	1	2	3	4	6
OE db	NDG	NDG	NDG	NDG	NDG	NDG	NDG

**Médias Tritonais**

Khz	0,5	1	2	=	3	4	6	=
OD db	15	10	10	12	10	15	15	13

Khz	0,5	1	2	=	3	4	6	=
OE db	10	10	15	12	15	15	15	15

**Lauda Clínico OD**

Audição normal

**Lauda Clínico OE**

Audição normal

Classificações: tipo de perda auditiva (Silman e Silvermam - 1997), grau de perda auditiva média 500khz, 1000khz e 2000khz (Lloyd e Kaplan - 1978) e configuração audiométrica (Silman e Silverman - 1997 - adaptada de Carhart, 1945 e Lloyd e Kaplan, 1978)

Classificações: tipo de perda auditiva (Silman e Silvermam - 1997), grau de perda auditiva média 500khz, 1000khz e 2000khz (Lloyd e Kaplan - 1978) e configuração audiométrica (Silman e Silverman - 1997 - adaptada de Carhart, 1945 e Lloyd e Kaplan, 1978)

*Emanuel Sempio*  
 Fonoaudiólogo  
 Audiologia Clínica e Ocupacional  
 CRFa/ 5-5297-8

Emanuel Sempio  
 Fonoaudiólogo  
 CRFa 5 - 5297 - 8  
 Assinatura eletrônica :8DFC3632B84AB673C1ED522E34F87588  
 Para validar a assinatura : <https://sistema.hismet.com.br/validacao.php>

*Leonardo Camanho Conceicao*  
 \*\* Assinado por biometria \*\*

Modelo do Audiometro :AVS500 - VIBRASOM  
 Última Aferição :12/08/2025

Protocolo:2603020852019

Data:02/03/2026

Paciente:LEONARDO CAMANHO CONCEICAO

Nasc.:01/01/2000 RG :2507087-8-SSP-MT

CPF:05129183177

Exame :RX COLUNA LOMBO SACRA AP / PERFIL

### Resultado

CORPOS VERTEBRAIS VISUALIZADOS COM MORFOLOGIA E TEXTURA HABITUAIS.  
APÓFISES ESPINHOSAS, TRANSVERSAS E PEDÍCULOS SEM ANORMALIDADES.  
TRANSIÇÃO LOMBOSSACRA DE ASPECTO NORMAL.  
ESPAÇOS DISCAIS DENTRO DOS LIMITES DA NORMALIDADE.  
LINHA DE PESO PROJETADO ANTERIOR A BASE DO SACRO.  
ASSIMETRIA DO EIXO LONGITUDINAL DA COLUNA LOMBAR COM CONVEXIDADE à DIREITA



---

Dr. Leandro M. Colmanetti

Médico Radiologista CRM 5995 MT RQE 4585 MT

v1.0 Chave:<http://sistema.imaggi.com.br/validar.php?chave=659580141442022833559092801620>

