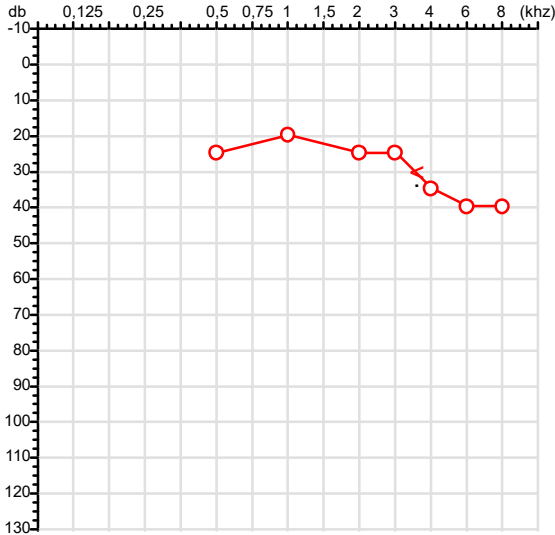


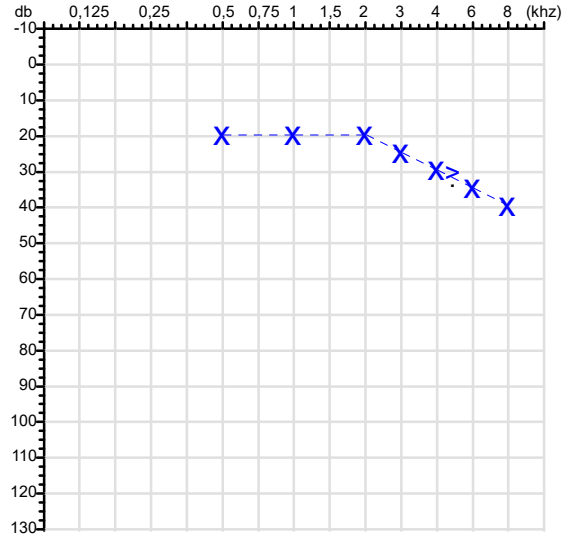
CPF :701.206.852-30	Paciente :LUMA FRANCOIS	RG :/
CNPJ :46.035.324/0001-66	Razão :TOP VERDE LTDA	
Nascimento :25/04/1973	Idade : 52 anos	
Motivo :Demissional	Setor :OPERACIONAL	
Reposuo :14h	Função :AUXILIAR GERAL	
Data do Exame : 04/03/2026		

Orelha Direita



Audiometria

Orelha Esquerda



Aérea

Khz	0,25	0,5	1	2	3	4	6	8
OD db	NDG	25	20	25	25	35	40	40

Khz	0,25	0,5	1	2	3	4	6	8
OE db	NDG	20	20	20	25	30	35	40

Ossea

Khz	0,25	0,5	1	2	3	4	6
OD db	NDG	NDG	NDG	NDG	NDG	30	NDG

Khz	0,25	0,5	1	2	3	4	6
OE db	NDG	NDG	NDG	NDG	NDG	30	NDG

Médias Tritonais

Khz	0,5	1	2	=	3	4	6	=
OD db	25	20	25	23	25	35	40	33

Khz	0,5	1	2	=	3	4	6	=
OE db	20	20	20	20	25	30	35	30

Laudo Clínico OD

Alteração auditiva neurossensorial com configuração descendente leve

Laudo Clínico OE

Alteração auditiva neurossensorial com configuração descendente leve

Classificações: tipo de perda auditiva (Silman e Silvermam - 1997), grau de perda auditiva média 500khz, 1000khz e 2000khz (Lloyd e Kaplan - 1978) e configuração audiométrica (Silman e Silverman - 1997 - adaptada de Carhart, 1945 e Lloyd e Kaplan, 1978)

Classificações: tipo de perda auditiva (Silman e Silvermam - 1997), grau de perda auditiva média 500khz, 1000khz e 2000khz (Lloyd e Kaplan - 1978) e configuração audiométrica (Silman e Silverman - 1997 - adaptada de Carhart, 1945 e Lloyd e Kaplan, 1978)

Emanuel Sempio
Fonoaudiólogo
Audiologia Clínica e Ocupacional
CRFa 5-5297-8

Emanuel Sempio
Fonoaudiólogo
CRFa 5 - 5297 - 8

Assinatura eletrônica :6D7C523DBB788A0E073A53F3369DEBFF
Para validar a assinatura : <https://sistema.hismet.com.br/validacao.php>

Luma Francois

** Assinado por biometria **

Modelo do Audiometro :AVS500 - VIBRASOM
Última Aferição :12/08/2025

Protocolo:2603041158069

Data:04/03/2026

Paciente:LUMA FRANCOIS

Nasc.:25/04/1973 RG :-

CPF:70120685230

Exame :RX COLUNA LOMBO SACRA AP / PERFIL

Resultado

CORPOS VERTEBRAIS VISUALIZADOS COM MORFOLOGIA E TEXTURA HABITUAIS.
APÓFISES ESPINHOSAS, TRANSVERSAS E PEDÍCULOS SEM ANORMALIDADES.
AUSÊNCIA DE ASSIMETRIAS EVIDENTES OU ESCOLIOSE DA COLUNA.
OSTEOFITOS MARGINAIS INCIPIENTES EM CORPOS VERTEBRAIS.
LINHA DE PESO PROJETADO ANTERIOR A BASE DO SACRO.
REDUÇÃO DOS ESPAÇOS DISCAIS NOS NÍVEIS L3-L4 A L5-S1, COM OSTEÓFITOS MARGINAIS ADJACENTES.
DEMAIS ESPAÇOS DISCAIS DENTRO DOS LIMITES DA NORMALIDADE.
ALTERAÇÕES DEGENERATIVAS DAS INTERAPOFISÁRIAS EM L3-L4 A L5-S1.
ANTEROLISTESE GRAU I DE L5 SOBRE S1. TRAÇO RADIOLUCENTE NOS ISTMOS INTERAPOFISÁRIOS DE L5
INFERINDO LISE OU IMAGEM FORMADA.



Dr. Leandro M. Colmanetti

Médico Radiologista CRM 5995 MT RQE 4585 MT

v1.0 Chave:<http://sistema.imaggi.com.br/validar.php?chave=521592218536639011846083222680>

