

**IMAGGI CLINICA DE RADIOLOGIA POR IMAGEM**Avenida General Melo, Nº227  
Dom Aquino - Cuiabá - MT (65) 3055-5926

MODQ

**FOLHA DE LEITURA RADIOLOGICA — CLASSIFICAÇÃO INTERNACIONAL DE RADIOGRAFIAS DE PNEUMOCONIOSE - OIT**

Nome: VANDERLEI PEREIRA DA COSTA

RG: 749855-SSP

Sexo: MASCULINO

Data Nasc.: 11/10/1974

CPF: 65444442191

Controle: NÃO INFORMADO

Data

05/03/2026

Empresa: IMAGGI CLINICA DE RADIOLOGIA E DIAG POR

Indicação: -

Função: -

Raio-X digital:  Sim  NãoLeitura em negatoscópio:  Sim  Não1A - Qualidade técnica:  1  2  3  4

Comentário: null

1B - Radiografia normal:  Sim (finalizar a leitura)  Não  
(passe para a seção 2)2A - Alguma anormalidade de parênquima consistente de com pneumoconiose?  Sim (complete 2B e 2C)  
 Não (passe para a seção 3)**2B - Pequenas opacidades**

A) Formas e tamanhos		b) Zonas		C) Profusão		
Primárias	Secundárias	D	E	0/- [ ]	0/0 [ ]	0/1 [ ]
p [ ]	s [ ]	p [ ]	s [ ]	1/0 [ ]	1/1 [ ]	1/2 [ ]
q [ ]	t [ ]	q [ ]	t [ ]	2/1 [ ]	2/2 [ ]	2/3 [ ]
r [ ]	u [ ]	r [ ]	u [ ]	3/2 [ ]	3/3 [ ]	3/+ [ ]

**2C - Grandes opacidades**0  A [ ] B [ ] C [ ]3A - Alguma anormalidade pleural consistente com pneumoconiose?  Sim (complete 3B, 3C e 3D)  
 Não (passe para a seção 4)3B - Placas  Sim  Não

Local	Calcificação	Extensão da parede (combinado perfil e frontal)	Largura (opcional) (mínimo de 3mm para
Parede em perfil	0 [ ] D [ ] E [ ]	0 [ ] D [ ] 1 [ ] 2 [ ] 3 [ ]	D [ ] A [ ] B [ ] C [ ]
Frontal	0 [ ] D [ ] E [ ]	0 [ ] E [ ] 1 [ ] 2 [ ] 3 [ ]	E [ ] A [ ] B [ ] C [ ]
Diafragma	0 [ ] D [ ] E [ ]	Até 1/4 da parede lateral = 1	Até 1/4 da parede lateral = 1
Outros locais	0 [ ] D [ ] E [ ]	1/4 à 1/2 da parede lateral = 2	1/4 à 1/2 da parede lateral = 2
		> 1/2 da parede lateral = 3	> 1/2 da parede lateral = 3

3C - Obliteração do seio 0 [ ] D [ ] E [ ]

3D - Espessamento pleural  Sim  Não

Local	Calcificação	Extensão da parede (combinado perfil e frontal)	Largura (opcional) (mínimo de 3mm para
Parede em perfil	0 [ ] D [ ] E [ ]	0 [ ] D [ ] 1 [ ] 2 [ ] 3 [ ]	D [ ] A [ ] B [ ] C [ ]
Frontal	0 [ ] D [ ] E [ ]	0 [ ] E [ ] 1 [ ] 2 [ ] 3 [ ]	E [ ] A [ ] B [ ] C [ ]
		Até 1/4 da parede lateral = 1	3 à 5 mm = a
		1/4 à 1/2 da parede lateral = 2	5 à 10 mm = b
		> 1/2 da parede lateral = 3	> 10 mm = c

4A - Outras anormalidades?  Sim (complete 4B)  Não (finalizar leitura)4B - Símbolos: (\*) od: **Necessário um comentário.**

aa	at	ax	bu	ca	cg	cn	co	cp	cv	di	ef	em	es	fr	hi	ho	id	ih	kl	me	pa	pb	pi	px	ra	rp	tb	od
----	----	----	----	----	----	----	----	----	----	----	----	----	----	----	----	----	----	----	----	----	----	----	----	----	----	----	----	----

**Descrição do item 4B:** aa = Aorta aterosclerótica | at = Espessamento pleural apical significativo | ax = Coalescência de pequenas opacidades | bu = Bolhas | ca = Câncer | cg = Nódulos não pneumoconióticos calcificados | cn = Calcificação de pequenas opacidades pneumoconióticas | co = Anormalidade de forma e tamanho do coração | cp = Cor pulmonale | cv = Cavidade | di = Distorção significativa de estrutura intratorácica | ef = Derrame pleural | em = Enfisema | es = Calcificações em casca de ovo | fr = Fratura(s) de costela(s) recente(s) ou consolidada(s) | hi = Aumento de gânglios hilares e/ou mediastinais | ho = Faveolamento | id = Borda diafragmática mal definida | ih = Borda cardíaca mal definida | kl = Linhas septais (kerley) | me = Mesotelioma | od = Outras doenças | pa = Atelectasia laminar | pb — Banda(s) parenquimatosa(s) | pi = Espessamento pleural de cisura(s) interlobar(es) | px = Pneumotórax | ra = Atelectasia redonda | rp — Pneumoconiose reumatóide | tb = Tuberculose

4C - Comentários: &lt;p&gt;SINAIS DE INFILTRADOS DE PADRÃO RETÍCULO-NODULARES NO LOBO SUPERIOR DIREITO.&lt;/p&gt;

Belo Horizonte, quinta-feira, 5 de março de  
2026  
14:24:53

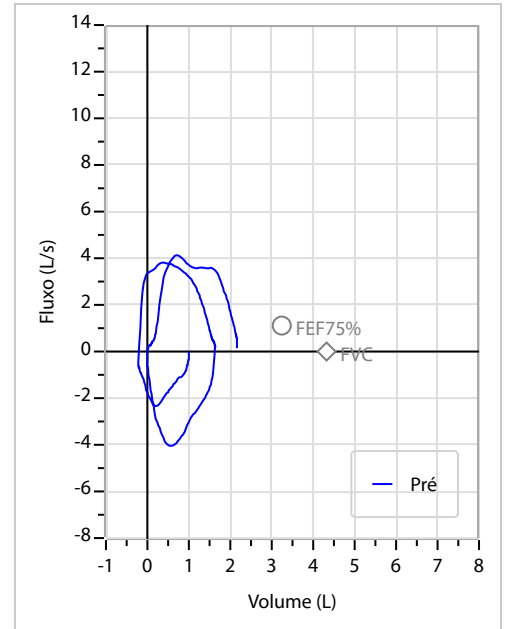
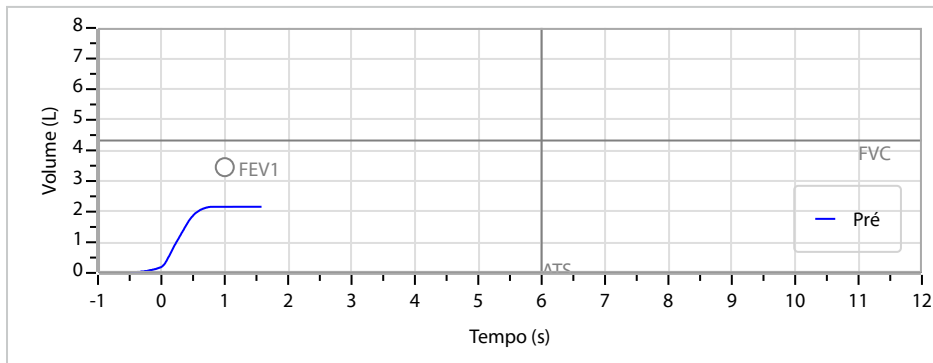
Dr Ronaldo Zupo

CRM 13252

Nome <b>VANDERLEI PEREIRA DA COSTA</b>	ID1 <b>805286</b>	Sexo <b>Masculino</b>	Idade <b>51,3</b>	Peso (kg) <b>62,00</b>	Altura (cm) <b>174,0</b>
Agrupamento --	D.O.B. <b>11/10/1974</b>	ID2 --	BMI (kg/m2) <b>20,5</b>	Fumante <b>Ex-fumante</b>	Anos de Tabag... <b>10</b>
Técnico --	Médico --	Classe 2 --	Etnia <b>Outros/Não Especificado</b>		

<b>CAPACIDADE VITAL FORÇADA</b>	Imprimir Resultado dos testes <b>08:42</b>	Definir previsão <b>GLI</b>	Posição do Teste <b>SENTADO</b>
---------------------------------	---	--------------------------------	------------------------------------

	Meas.	Pred	% Pred	z score
FVC	L <b>2,42</b>	4,32	56	
FEV1	L <b>2,18</b>	3,45	63	
FEV1/FVC%	% <b>90,0</b>	80,0	112	
FEV1/Vcmax%	% <b>90,0</b>	80,0	112	



### Interpretação

O indivíduo tem uma relação FEV1/FVC% de 90,0% que está dentro do limite normal e um valor FVC de 2,42 L que está abaixo de LLN. Os resultados do teste indicam uma POSSÍVEL RESTRIÇÃO.

Assinatura: \_\_\_\_\_

Cod.: 573590	Paciente: <b>Vanderlei Pereira da Costa</b>	Sexo: Masculino	Idade: 51 (A)
Atendido em: 05/03/2026	Profissional Solicitante: Dr.(a) Rafael Correa da Costa	Cadastro de Pessoas Físicas: CPF: 65444442191	Convênio: Hismet

## GLICOSE EM JEJUM

**95 mg/dL**

Método: Enzimático Colorimétrico Material: Soro Coletado em: 19/03/2026 Liberado em: 19/03/2026 11:54

Valores de Referência:  
70 a 99 mg/dL



Assinado Digitalmente

Dra. Julia Cristina da Silva  
Biomédica  
**CRBM - 24963**

A interpretação de qualquer teste com finalidade diagnóstica ou prognóstica depende de avaliação conjunta dos dados clínicos e da história médica do paciente.

Responsável Técnico: Bruno Bini Napoleão - CRBM 2121

Endereço: Av. General Vale,350, Bandeirantes.  
Telefone:65-99295 3662

Cod.: 573590	Paciente: <b>Vanderlei Pereira da Costa</b>	Sexo: Masculino	Idade: 51 (A)
Atendido em: 05/03/2026	Profissional Solicitante: Dr.(a) Rafael Correa da Costa	Cadastro de Pessoas Físicas: CPF: 65444442191	Convênio: Hismet

## MANGANES NA URINA - INICIO DE JORNADA

Inferior a 0,1 µg/L

Método: ESPECTROMETRIA DE MASSAS COM PLASMA INDUTIVAMENTE ACOPLADO - ICP/MS Material: Urina do inicio da jornada de trabalho Coletado em: 05/03/2026 Liberado em: 09/03/2026 14:15

Valores de Referência:

Até 10,0 µg/L

"Metodologia desenvolvida e validada in house seguindo protocolos de validação nacionais e internacionais".

Resultado transcrito do Laboratório Diagnósticos do Brasil.



Assinado Digitalmente

Dra. Julia Cristina da Silva  
Biomédica  
**CRBM - 24963**

A interpretação de qualquer teste com finalidade diagnóstica ou prognóstica depende de avaliação conjunta dos dados clínicos e da história médica do paciente.

Responsável Técnico: Bruno Bini Napoleão - CRBM 2121

Endereço: Av. General Vale,350, Bandeirantes.  
Telefone:65-99295 3662



## ATESTADO DE ACUIDADE VISUAL

CNPJ : 27595780000973 Fantasia : CS BRASIL FROTAS S.A.  
Razão Social : CS BRASIL FROTAS S.A.  
Endereço : AV. RIO BRANCO N.º 116 Complemento : 10º ANDAR  
Cidade / UF : RIO DE JANEIRO / RJ CEP : 20040001

### Funcionário

Nome : Vanderlei Pereira da Costa Setor: GERAL  
CPF : 65444442191 Cargo: LANTERNEIRO (A)  
RG : 749855 / SSP Nascimento: 11/10/1974

### Ficha de Acuidade Visual

#### Longe

Método de avaliação : Escala Optométrica de Snellen

##### SEM CORREÇÃO

OD: 20/20

OE: 20/20

##### COM CORREÇÃO

OD: /

OE: /

#### Perto

Método de avaliação : Tabela de Jaeger

CORREÇÃO : NÃO

RESULTADO OLHO DIREITO : J1

RESULTADO OLHO ESQUERDO : J1

#### Teste Cromático

Visão Cromatica: NORMAL

Usa lente/óculos: Não

Resultado: NORMAL

Cuiabá 5 de março de 2026

Dr. João Batista de Almeida  
Médico  
CRM-MT 15709

Dr. João Batista de Almeida Junior  
CRM-MT 15709  
NIS 269.85078.64-6

Autenticação Assintatura :D80B396FDBF82C63EFE7711C5939D94E  
Para validar a assinatura : <https://sistema.hismet.com.br/validacao.php>