



IMAGGI CLINICA DE RADIOLOGIA POR IMAGEM

Avenida General Melo, N°227
Dom Aquino - Cuiabá - MT (65) 3055-5926

IIXO



FOLHA DE LEITURA RADIOLOGICA — CLASSIFICAÇÃO INTERNACIONAL DE RADIOGRAFIAS DE PNEUMOCONIOSE - OIT

Nome: FRANCISCO CARLOS RODRIGUES DA SILVA RG: 05416264-SSPMT Sexo: MASCULINO

Data Nasc.: 15/08/1961 CPF: 38454491104 Controle: NÃO INFORMADO Data 05/03/2026

Empresa: IMAGGI CLINICA DE RADIOLOGIA E DIAG POR Indicação: - Função: -

Raio-X digital: Sim Não Leitura em negatoscópio: Sim Não

1A - Qualidade técnica: 1 2 3 4
Comentário: null 1B - Radiografia normal: Sim (finalizar a leitura) Não (passe para a seção 2)

2A - Alguma anormalidade de parênquima consistente de com pneumoconiose? Sim (complete 2B e 2C) Não (passe para a seção 3)

2B - Pequenas opacidades

| | | |
|-------------------------|----------|-------------------------|
| A) Formas e tamanhos | b) Zonas | C) Profusão |
| Primárias Secundárias | D E | 0/- [] 0/0 [] 0/1 [] |
| p [] s [] p [] s [] | [] [] | 1/0 [] 1/1 [] 1/2 [] |
| q [] t [] q [] t [] | [] [] | 2/1 [] 2/2 [] 2/3 [] |
| r [] u [] r [] u [] | [] [] | 3/2 [] 3/3 [] 3/+ [] |

2C - Grandes opacidades

0 [] A [] B [] C []

3A - Alguma anormalidade pleural consistente com pneumoconiose? Sim (complete 3B, 3C e 3D) Não (passe para a seção 4)

3B - Placas Sim Não

| Local | Calcificação | Extensão da parede (combinado perfil e frontal) | Largura (opcional) (mínimo de 3mm para |
|------------------|-------------------|---|--|
| Parede em perfil | 0 [] D [] E [] | 0 [] D [] 1 [] 2 [] 3 [] | D [] A [] B [] C [] |
| Frontal | 0 [] D [] E [] | 0 [] E [] 1 [] 2 [] 3 [] | E [] A [] B [] C [] |
| Diafragma | 0 [] D [] E [] | Até 1/4 da parede lateral = 1 | Até 1/4 da parede lateral = 1 |
| Outros locais | 0 [] D [] E [] | 1/4 à 1/2 da parede lateral = 2 | 1/4 à 1/2 da parede lateral = 2 |
| | | > 1/2 da parede lateral = 3 | > 1/2 da parede lateral = 3 |

3C - Obliteração do seio 0 [] D [] E []

3D - Espessamento pleural Sim Não

| Local | Calcificação | Extensão da parede (combinado perfil e frontal) | Largura (opcional) (mínimo de 3mm para |
|------------------|-------------------|---|--|
| Parede em perfil | 0 [] D [] E [] | 0 [] D [] 1 [] 2 [] 3 [] | D [] A [] B [] C [] |
| Frontal | 0 [] D [] E [] | 0 [] E [] 1 [] 2 [] 3 [] | E [] A [] B [] C [] |
| | | Até 1/4 da parede lateral = 1 | 3 à 5 mm = a |
| | | 1/4 à 1/2 da parede lateral = 2 | 5 à 10 mm = b |
| | | > 1/2 da parede lateral = 3 | > 10 mm = c |

4A - Outras anormalidades? Sim (complete 4B) Não (finalizar leitura)

4B - Símbolos: (*) od: Necessário um comentário.

| | | | | | | | | | | | | | | | | | | | | | | | | | | | | |
|----|----|----|----|----|----|----|----|----|----|----|----|----|----|----|----|----|----|----|----|----|----|----|----|----|----|----|----|----|
| aa | at | ax | bu | ca | cg | cn | co | cp | cv | di | ef | em | es | fr | hi | ho | id | ih | kl | me | pa | pb | pi | px | ra | rp | tb | od |
|----|----|----|----|----|----|----|----|----|----|----|----|----|----|----|----|----|----|----|----|----|----|----|----|----|----|----|----|----|

Descrição do item 4B: aa = Aorta aterosclerótica | at = Espessamento pleural apical significativo | ax = Coalescência de pequenas opacidades | bu = Bolhas | ca = Câncer | cg = Nódulos não pneumoconióticos calcificados | cn = Calcificação de pequenas opacidades pneumoconióticas | co = Anormalidade de forma e tamanho do coração | cp = Cor pulmonale | cv = Cavidade | di = Distorção significativa de estrutura intratorácica | ef = Derrame pleural | em = Enfisema | es = Calcificações em casca de ovo | fr = Fratura(s) de costela(s) recente(s) ou consolidada(s) | hi = Aumento de gânglios hilares e/ou mediastinais | ho = Faveolamento | id = Borda diafragmática mal definida | ih = Borda cardíaca mal definida | kl = Linhas septais (kerley) | me = Mesotelioma | od = Outras doenças | pa = Atelectasia laminar | pb — Banda(s) parenquimatosa(s) | pi = Espessamento pleural de cisura(s) interlobar(es) | px = Pneumotórax | ra = Atelectasia redonda | rp — Pneumoconiose reumatóide | tb = Tuberculose

4C - Comentários:

Belo Horizonte, quinta-feira, 5 de março de 2026
12:27:00

Dr. Carlos Eduardo Passos
CRM 87895

Dr Carlos Eduardo Passos

CRM 87895 | RQE 52700

Protocolo:2603051220249

Data:05/03/2026

Paciente:FRANCISCO CARLOS RODRIGUES DA SILVA

Nasc.:15/08/1961 RG :05416264-SSPMT

CPF:38454491104

Exame :RX TORAX PA / PERFIL

Resultado

OSSOS COM MORFOLOGIA E TEXTURA NORMAIS.

MEDIASTINO CENTRADO E SEM MASSAS VISÍVEIS NA SUA TOPOGRAFIA.

HILOS E TRAMA VASCULAR PULMONAR DE ASPECTO HABITUAL.

CAMPOS PLEUROPULMONARES COM TRANSPARÊNCIA SATISFATÓRIA.

CÚPULAS DIAFRAGMÁTICAS DE CONTORNOS NÍTIDOS E SEIOS COSTOFRÊNICOS LIVRES.

ÁREA CARDÍACA NOS LIMITES DA NORMALIDADE.



Dr. Leandro M. Colmanetti

Médico Radiologista CRM 5995 MT RQE 4585 MT

v1.0 Chave:<http://sistema.imaggi.com.br/validar.php?chave=403058044565643397068528863907>



Protocolo:26030511275648

Data:05/03/2026

Paciente:FRANCISCO CARLOS RODRIGUES DA SILVA

Nasc.:15/08/1961 RG :05416264-SSPMT

CPF:38454491104

Exame :ELETROCARDIOGRAMA ECG

Resultado

FC = 44BPM (VARIA DE DE 50 A 100BPM, DE ACORDO COM AS ÚLTIMAS DIRETRIZES DE ECG DA SBC).

P-R = 0,12S (NORMAL = 0,10 A 0,20S), P SINUSAL (ONDA P SINUSAL SE POSITIVA E, D1, D2, D3, AVF).

QRS = 0,08S (NORMAL = 0,07 A 0,11S) OBS: Q PATOLÓGICA SE AMPLITUDE FOR PELO MENOS 25% DA ONDA R.

RITMO SINUSAL.

SÂQRS = +10° (NORMAL = 0 A 90°, ALGUNS AUTORES CONSIDERAM NORMAL = -30 A +110°).

Impressão diagnóstica

BRADICARDIA SINUSAL

DRA. JAMILA LEITE XAVIER

Cardiologista CRM MT 6422 RQE 4016 MT

Dr.ª Jamila L. Xavier

v1.0 Chave:<http://sistema.imaggi.com.br/validar.php?chave=356322675372259640380359873658>

CRM-MT 6422

AV. GENERAL MELLO, 227 - POÇÃO - CEP 78015-300 - CUIABÁ - MT

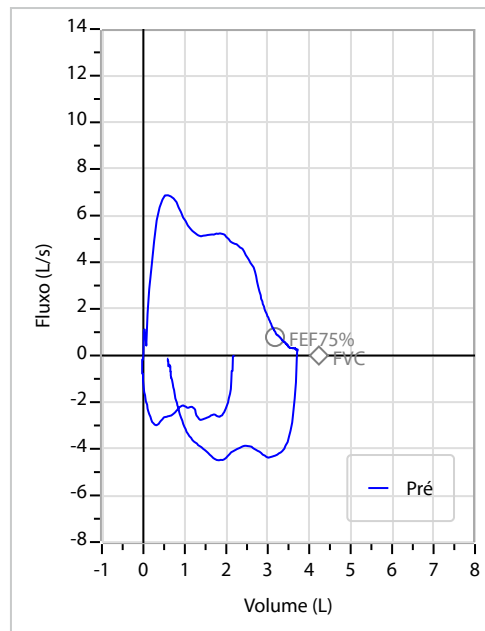
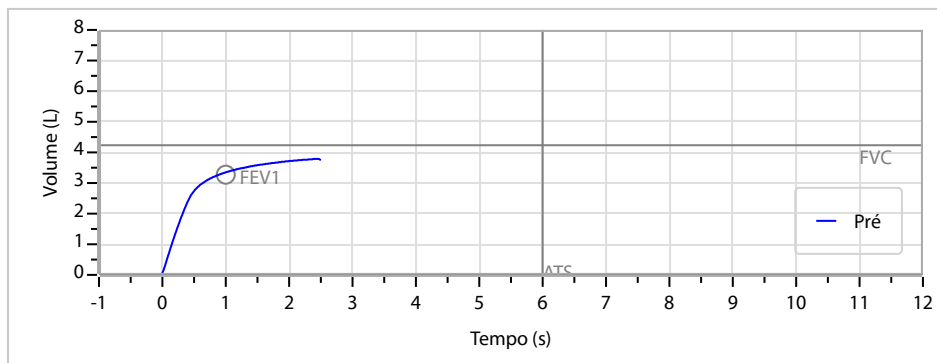
FONE: (65) 3055-2051 - IMAGGI@IMAGGI.COM.BR



| | | | | | | | | | | | |
|-------------|----------------------------------|--------|------------|----------|--------------------------|---------|------|-------------------------|--------|-------------|-------|
| Nome | FRANCISCO CARLOS RODRIGUES SILVA | | ID1 | Sexo | Masculino | Idade | 64,5 | Peso (kg) | 118,00 | Altura (cm) | 180,0 |
| Agrupamento | -- | D.O.B. | 15/08/1961 | ID2 | BMI (kg/m ²) | Fumante | -- | Anos de Tabag... | -- | Cig/Dia | -- |
| Técnico | -- | Médico | -- | Classe 2 | -- | Etnia | -- | Outros/Não Especificado | | | |

| | | | |
|---------------------------------|-------------------------------|------------------|------------------|
| CAPACIDADE VITAL FORÇADA | Imprimir Resultado dos testes | Definir previsão | Posição do Teste |
| | 10:36 | GLI | SENTADO |

| | Meas. | Pred | % Pred | z score |
|-------------|--------|------|--------|---------|
| FVC | L 3,83 | 4,23 | 90 | |
| FEV1 | L 3,38 | 3,27 | 103 | |
| FEV1/FVC% | % 88,3 | 77,5 | 114 | |
| FEV1/Vcmax% | % 88,3 | 77,5 | 114 | |



Interpretação

O indivíduo tem uma relação FEV1/FVC% de 88,3% e um valor FVC de 3,83 L que estão dentro dos limites normais. Os resultados do teste indicam uma ESPIROMETRIA NORMAL

Assinatura: _____

| | | | |
|----------------------------|--|--|---------------------|
| Cod.: 573633 | Paciente: Francisco Carlos Rodrigues da Silva | Sexo: Masculino | Idade: 64 (A) |
| Atendido em: 05/03/2026 | Profissional Solicitante: Dr.(a) Rafael Correa da Costa | Cadastro de Pessoas Físicas: CPF: 38454491104 | Convênio: Hismet |

HEMOGLOBINA GLICADA A1c

Método: CROMATOGRAFIA LÍQUIDA - HPLC Material: EDTA/Sangue total Coletado em: 05/03/2026 Liberado em: 09/03/2026 16:16

| | |
|-------------------------|------------------|
| Hb A1c | 5,8 % |
| Hb A1a | 1,5 % |
| Hb A1b | 1,0 % |
| Hb F | 0,0 % |
| Hb A1c Lábil | 1,9 % |
| Hb A | 84,8 % |
| Glicemia estimada média | 120 mg/dL |

Valores de Referência:

Normal: Menor que 5,7%

Pré-diabetes: 5,7% a 6,4%

Diabetes: Maior que 6,4%

Meta terapêutica:

Pacientes DM1 ou DM2 menor que 7,0%

Idoso Saudável menor que 7,5%

Idoso Comprometido menor que 8,5%

Criança e Adolescente menor que 7,0%

Referência: Diretriz Sociedade Brasileira de Diabetes (SBD) 2025.

Nota:

***ATENÇÃO PARA NOVOS VALORES DE REFERÊNCIA A PARTIR DE 09/05/2022**

Para o diagnóstico do diabetes valores superiores a 6,5% devem ser confirmados por repetição em nova amostra em uma segunda ocasião. O método utilizado nesta dosagem de hemoglobina é certificado pelo National Glycohemoglobin Standardization Program - USA (NGSP)

Resultado transcrito do Laboratório Diagnósticos do Brasil.



Assinado Digitalmente



Suzane Naiara dos Santos Duarte
Biomédica
CRBM - 25964

A interpretação de qualquer teste com finalidade diagnóstica ou prognóstica depende de avaliação conjunta dos dados clínicos e da história médica do paciente.

Responsável Técnico: Bruno Bini Napoleão - CRBM 2121

Endereço: Av. General Vale,350, Bandeirantes.
Telefone:65-99295 3662

| | | | |
|----------------------------|--|--|---------------------|
| Cod.: 573633 | Paciente: Francisco Carlos Rodrigues da Silva | Sexo: Masculino | Idade: 64 (A) |
| Atendido em: 05/03/2026 | Professional Solicitante: Dr.(a) Rafael Correa da Costa | Cadastro de Pessoas Físicas: CPF: 38454491104 | Convênio: Hismet |

GAMA GLUTAMIL TRANSFERASE - GGT

34 U/L

Método: Teste Cinético Material: Soro Coletado em: 05/03/2026 Liberado em: 05/03/2026 13:32

Valores de Referência:

Homens : 11-50 U/L

Mulheres: 7-32 U/L



Assinado Digitalmente

Dra. Julia Cristina da Silva
Biomédica
CRBM - 24963

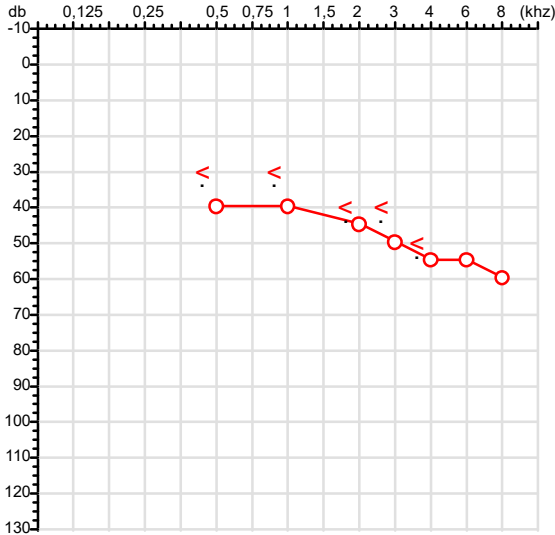
A interpretação de qualquer teste com finalidade diagnóstica ou prognóstica depende de avaliação conjunta dos dados clínicos e da história médica do paciente.

Responsável Técnico: Bruno Bini Napoleão - CRBM 2121

Endereço: Av. General Vale,350, Bandeirantes.
Telefone:65-99295 3662

CPF :384.544.911-04 Paciente :Francisco Carlos Rodrigues da Silva RG :05416264/SSPMT
 CNPJ :16.850.879/0002-81 Razão :CENTRO DE GERENCIAMENTO DE RESIDUAIS CUIABA LIMITADA
 Nascimento :15/08/1961 Idade : 64 anos
 Motivo :Admissional Setor :GERAL
 Repouso :14h Função :OPERADOR DE MAQUINAS PESADAS MEIO OFICIAL
 Data do Exame : 05/03/2026

Orelha Direita



Aérea

| Khz | 0,25 | 0,5 | 1 | 2 | 3 | 4 | 6 | 8 |
|-------|------|-----|----|----|----|----|----|----|
| OD db | NDG | 40 | 40 | 45 | 50 | 55 | 55 | 60 |

Ossea

| Khz | 0,25 | 0,5 | 1 | 2 | 3 | 4 | 6 |
|-------|------|-----|----|----|----|----|-----|
| OD db | NDG | 30 | 30 | 40 | 40 | 50 | NDG |

Médias Tritonais

| Khz | 0,5 | 1 | 2 | = | 3 | 4 | 6 | = |
|-------|-----|----|----|----|----|----|----|----|
| OD db | 40 | 40 | 45 | 42 | 50 | 55 | 55 | 53 |

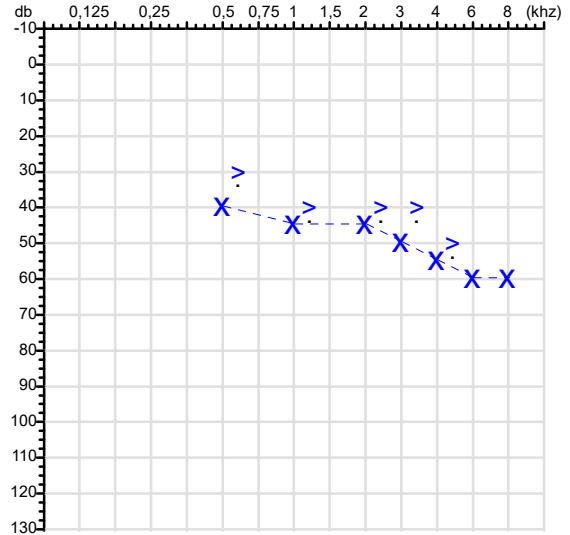
Laudo Clínico OD

Perda auditiva neurossensorial de grau moderado

Classificações: tipo de perda auditiva (Silman e Silvermam - 1997), grau de perda auditiva média 500khz, 1000khz e 2000khz (Lloyd e Kaplan - 1978) e configuração audiométrica (Silman e Silverman - 1997 - adaptada de Carhart, 1945 e Lloyd e Kaplan, 1978)

Audiometria

Orelha Esquerda



| Khz | 0,25 | 0,5 | 1 | 2 | 3 | 4 | 6 | 8 |
|-------|------|-----|----|----|----|----|----|----|
| OE db | NDG | 40 | 45 | 45 | 50 | 55 | 60 | 60 |

| Khz | 0,25 | 0,5 | 1 | 2 | 3 | 4 | 6 |
|-------|------|-----|----|----|----|----|-----|
| OE db | NDG | 30 | 40 | 40 | 40 | 50 | NDG |

| Khz | 0,5 | 1 | 2 | = | 3 | 4 | 6 | = |
|-------|-----|----|----|----|----|----|----|----|
| OE db | 40 | 45 | 45 | 43 | 50 | 55 | 60 | 55 |

Laudo Clínico OE

Perda auditiva neurossensorial de grau moderado

Classificações: tipo de perda auditiva (Silman e Silvermam - 1997), grau de perda auditiva média 500khz, 1000khz e 2000khz (Lloyd e Kaplan - 1978) e configuração audiométrica (Silman e Silverman - 1997 - adaptada de Carhart, 1945 e Lloyd e Kaplan, 1978)

Emanuel Sempio
 Fonoaudiólogo
 Audiologia Clínica e Ocupacional
 CRFa 5-5297-8

Emanuel Sempio
 Fonoaudiólogo
 CRFa 5 - 5297 - 8

Assinatura eletrônica :A5789BEEA72E1AD2744E75DDFA6BB683

Para validar a assinatura : <https://sistema.hismet.com.br/validacao.php>

Francisco Carlos Rodrigues da Silva

** Assinado por biometria **

Modelo do Audiometro :AVS500 - VIBRASOM

Última Aferição :12/08/2025



ATESTADO DE ACUIDADE VISUAL

CNPJ : 06211613000154 Fantasia : ECOPARQUE PANTANAL
Razão Social : CENTRO DE GERENCIAMENTO DE RESIDUAIS CUIABA LIMITADA
Endereço : PRACA FLORIANO N.º 51 Complemento : ANDAR 17
Cidade / UF : RIO DE JANEIRO / RJ CEP : 20031050

Funcionário

Nome : Francisco Carlos Rodrigues da Silva Setor: GERAL
CPF : 38454491104 Cargo: OPERADOR DE MAQUINAS PESADAS MEIO OFICIAL
RG : 05416264 / SSPMT Nascimento: 15/08/1961

Ficha de Acuidade Visual

Longe

Método de avaliação : Escala Optométrica de Snellen

SEM CORREÇÃO

OD: 20/40

OE: 20/40

COM CORREÇÃO

OD: 20/20

OE: 20/20

Perto

Método de avaliação : Tabela de Jaeger

CORREÇÃO : NÃO

RESULTADO OLHO DIREITO : J1

RESULTADO OLHO ESQUERDO : J1

Teste Cromático

Visão Cromatica: NORMAL

Usa lente/óculos: Sim

Resultado: NORMAL

Cuiabá 5 de março de 2026


Dr. João Batista de Almeida
Médico
CRM-MT 15709

Dr. João Batista de Almeida Junior
CRM-MT 15709
NIS 269.85078.64-6

Autenticação Assintatura :77317111C992D023D458E496FB195F1D
Para validar a assinatura : <https://sistema.hismet.com.br/validacao.php>

TESTE DE ISHIHARA (cores)

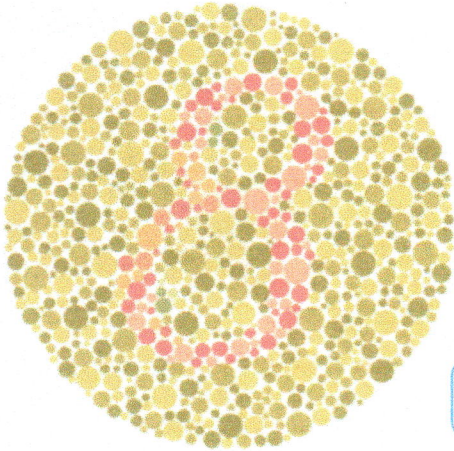
Qual N° você vê na imagem ?

Nome:


Francisco Carlos R. Batista

Data:


05/03/2026




8




12




29



5



6



74

Assinatura Candidato:

Francisco Carlos R. Batista

Conclusão: Você acertou todas as questões, provavelmente você não sofre de daltonismo.

Você **não** acertou todas as questões, talvez você tenha um grau de daltonismo, sugerimos uma consulta com um médico especialista.

Dr. João Batista de Almeida
Médico
CRM-MT 15709

Médico