

Nome	JOSE BENEDITO DE JESUS SANTANA		ID1	806767	Sexo	Masculino	Idade	36,9	Peso (kg)	80,00	Altura (cm)	181,0	
Agrupamento	--	D.O.B.	02/04/1989	ID2	--	BMI (kg/m ²)	24,4	Fumante	Sim	Anos de Tabag...	10	Cig/Dia	6
Técnico	--	Médico	--	--	--	Classe 2	--	Etnia	--	Outros/Não Especificado			

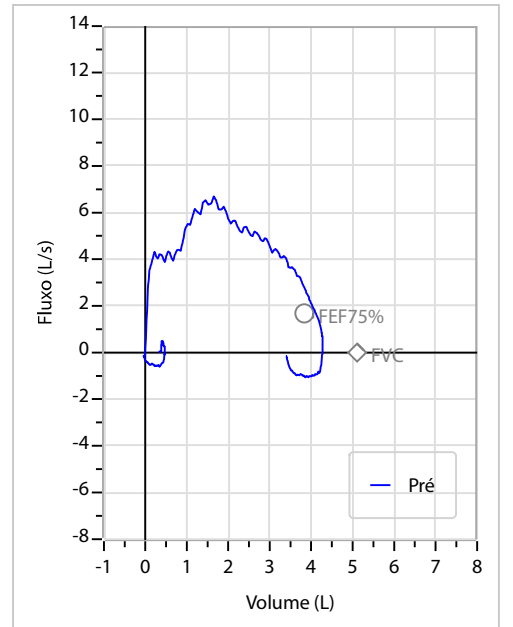
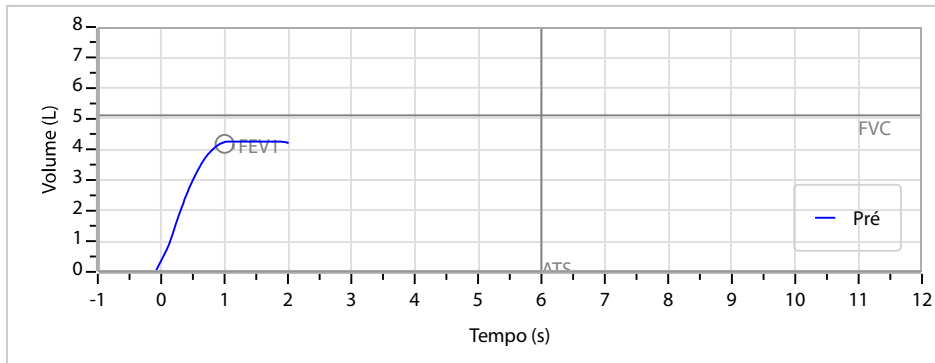
Interpretação

O indivíduo tem uma relação FEV1/FVC% de 99,5% e um valor FVC de 4,31 L que estão dentro dos limites normais. Os resultados do teste indicam uma ESPIROMETRIA NORMAL

Assinatura: _____

CAPACIDADE VITAL FORÇADA	Imprimir Resultado dos testes	Definir previsão	Posição do Teste
	08:35	GLI	SENTADO

	Meas.	Pred	% Pred	z score
FVC	L 4,31	5,11	84	
FEV1	L 4,29	4,18	103	
FEV1/FVC%	% 99,5	82,0	121	
FEV1/Vcmax%	% 99,5	82,0	121	



**IMAGGI CLINICA DE RADIOLOGIA POR IMAGEM**Avenida General Melo, Nº227
Dom Aquino - Cuiabá - MT (65) 3055-5926

K91T

**FOLHA DE LEITURA RADIOLOGICA — CLASSIFICAÇÃO INTERNACIONAL DE RADIOGRAFIAS DE PNEUMOCONIOSE - OIT**

Nome: JOSE BENEDITO DE JESUS SANTANA RG: NÃO INFORMADO Sexo: MASCULINO

Data Nasc.: 02/04/1989 CPF: 36587396810 Controle: NÃO INFORMADO Data 11/03/2026

Empresa: IMAGGI CLINICA DE RADIOLOGIA E DIAG POR Indicação: - Função: -

Raio-X digital: Sim Não Leitura em negatoscópio: Sim Não1A - Qualidade técnica: 1 2 3 4 Comentário: null 1B - Radiografia normal: Sim (finalizar a leitura) Não (passe para a seção 2)2A - Alguma anormalidade de parênquima consistente de com pneumoconiose? Sim (complete 2B e 2C) Não (passe para a seção 3)**2B - Pequenas opacidades****2C - Grandes opacidades**

A) Formas e tamanhos	b) Zonas	C) Profusão
Primárias Secundárias	D E	0/- [] 0/0 [] 0/1 []
p [] s [] p [] s []	[] []	1/0 [] 1/1 [] 1/2 []
q [] t [] q [] t []	[] []	2/1 [] 2/2 [] 2/3 []
r [] u [] r [] u []	[] []	3/2 [] 3/3 [] 3/+ []

0 [] A [] B [] C []

3A - Alguma anormalidade pleural consistente com pneumoconiose? Sim (complete 3B, 3C e 3D) Não (passe para a seção 4)3B - Placas Sim Não

Local	Calcificação	Extensão da parede (combinado perfil e frontal)	Largura (opcional) (mínimo de 3mm para
Parede em perfil	0 [] D [] E []	0 [] D [] 1 [] 2 [] 3 []	D [] A [] B [] C []
Frontal	0 [] D [] E []	0 [] E [] 1 [] 2 [] 3 []	E [] A [] B [] C []
Diafragma	0 [] D [] E []	Até 1/4 da parede lateral = 1	Até 1/4 da parede lateral = 1
Outros locais	0 [] D [] E []	1/4 à 1/2 da parede lateral = 2	1/4 à 1/2 da parede lateral = 2
		> 1/2 da parede lateral = 3	> 1/2 da parede lateral = 3

3C - Obliteração do seio 0 [] D [] E []

3D - Espessamento pleural Sim Não

Local	Calcificação	Extensão da parede (combinado perfil e frontal)	Largura (opcional) (mínimo de 3mm para
Parede em perfil	0 [] D [] E []	0 [] D [] 1 [] 2 [] 3 []	D [] A [] B [] C []
Frontal	0 [] D [] E []	0 [] E [] 1 [] 2 [] 3 []	E [] A [] B [] C []
		Até 1/4 da parede lateral = 1	3 à 5 mm = a
		1/4 à 1/2 da parede lateral = 2	5 à 10 mm = b
		> 1/2 da parede lateral = 3	> 10 mm = c

4A - Outras anormalidades? Sim (complete 4B) Não (finalizar leitura)

4B - Símbolos: (*) od: Necessário um comentário.

aa	at	ax	bu	ca	cg	cn	co	cp	cv	di	ef	em	es	fr	hi	ho	id	ih	kl	me	pa	pb	pi	px	ra	rp	tb	od
----	----	----	----	----	----	----	----	----	----	----	----	----	----	----	----	----	----	----	----	----	----	----	----	----	----	----	----	----

Descrição do item 4B: aa = Aorta aterosclerótica | at = Espessamento pleural apical significativo | ax = Coalescência de pequenas opacidades | bu = Bolhas | ca = Câncer | cg = Nódulos não pneumoconióticos calcificados | cn = Calcificação de pequenas opacidades pneumoconióticas | co = Anormalidade de forma e tamanho do coração | cp = Cor pulmonale | cv = Cavidade | di = Distorção significativa de estrutura intratorácica | ef = Derrame pleural | em = Enfisema | es = Calcificações em casca de ovo | fr = Fratura(s) de costela(s) recente(s) ou consolidada(s) | hi = Aumento de gânglios hilares e/ou mediastinais | ho = Faveolamento | id = Borda diafragmática mal definida | ih = Borda cardíaca mal definida | kl = Linhas septais (kerley) | me = Mesotelioma | od = Outras doenças | pa = Atelectasia laminar | pb — Banda(s) parenquimatosa(s) | pi = Espessamento pleural de cisura(s) interlobar(es) | px = Pneumotórax | ra = Atelectasia redonda | rp — Pneumoconiose reumatóide | tb = Tuberculose

4C - Comentários:

Belo Horizonte, quarta-feira, 11 de março de
2026
10:08:01

Dr Ronaldo Zupo

CRM 13252