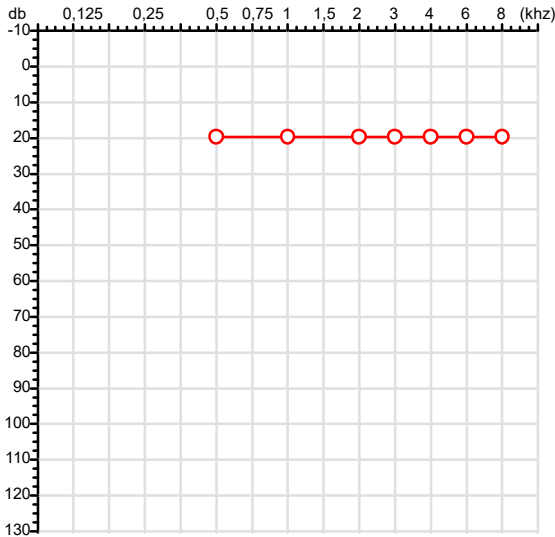


CPF :986.207.700-04	Paciente :Dilvan Bueno de Oliveira	RG :/
CNPJ :01.376.144/0001-00	Razão :BETANIA EMPREENDIMENTOS IMOBILIARIOS LTDA	
Nascimento :25/02/1977	Idade : 49 anos	
Motivo :Admissional	Setor :ADMINISTRATIVO	
Repouso :14h	Função :SERVICOS GERAIS	
Data do Exame : 12/03/2026		

Orelha Direita

Aérea

Khz	0,25	0,5	1	2	3	4	6	8
OD db	NDG	20	20	20	20	20	20	20

Óssea

Khz	0,25	0,5	1	2	3	4	6
OD db	NDG	NDG	NDG	NDG	NDG	NDG	NDG

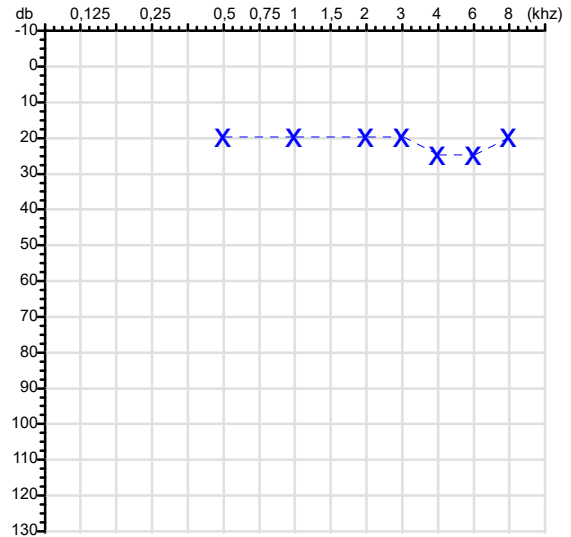
Médias Tritonais

Khz	0,5	1	2	=	3	4	6	=
OD db	20	20	20	20	20	20	20	20

Laudo Clínico OD

Audição normal

Classificações: tipo de perda auditiva (Silman e Silvermam - 1997), grau de perda auditiva média 500khz, 1000khz e 2000khz (Lloyd e Kaplan - 1978) e configuração audiométrica (Silman e Silverman - 1997 - adaptada de Carhart, 1945 e Lloyd e Kaplan, 1978)

Audiometria
Orelha Esquerda


Khz	0,25	0,5	1	2	3	4	6	8
OE db	NDG	20	20	20	20	25	25	20

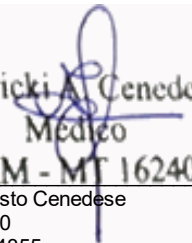
Khz	0,25	0,5	1	2	3	4	6
OE db	NDG	NDG	NDG	NDG	NDG	NDG	NDG

Khz	0,5	1	2	=	3	4	6	=
OE db	20	20	20	20	20	25	25	23

Laudo Clínico OE

Audição normal

Classificações: tipo de perda auditiva (Silman e Silvermam - 1997), grau de perda auditiva média 500khz, 1000khz e 2000khz (Lloyd e Kaplan - 1978) e configuração audiométrica (Silman e Silverman - 1997 - adaptada de Carhart, 1945 e Lloyd e Kaplan, 1978)



Dr. Erick Augusto Cenedese
Médico
CRM - MT 16240

Dr. Erick Augusto Cenedese
CRM-MT 16240
NIS : 14302194355

Assinatura eletrônica :471DE5D56A2CF7FAB6D1733031729D9F
Para validar a assinatura : <https://sistema.hismet.com.br/validacao.php>

Dilvan Bueno de Oliveira

**** Assinado por biometria ****

Modelo do Audiometro :AS-60 - AUDITEC
Última Aferição :12/08/2025



Nome: DILVAN BUENO DE OLIVEIRA

Data Nasc.: 25/02/1977

Médico: HISMET

CRM: 175069-MT

Data: 12/03/2026

Protocolo: 1050398

Exame: RX COLUNA LOMBO-SACRA - 3 INCIDENCIAS

Senha: 693530

RAIO-X COLUNA LOMBO-SACRA

Exame radiográfico evidenciou:

Textura óssea normal.

Corpos vertebrais íntegros e alinhados.

Vértebra de transição lombossacra (VT).

Redução do espaço discal em L5-VT.

Obs: imagem radiopaca, bem definida, projetada no hipocôndrio direito, medindo 1,7 cm (cálculo renal?).

rbe

Dr. Raul Bernardo Paniagua Eljach
CRM-MT 8230 RQE N° 4157
Título de Especialista em Radiologia
e Diagnóstico por Imagem.

Para sua maior comodidade, acesse seu exame pelo site www.ceico.com.br com o **Protocolo** e **Senha** disponíveis no cabeçalho do laudo.

Responsável Técnico: Dr. Raul Bernardo P. Eljach CRM 8230-MT
Inscrição Pessoa Jurídica CRM 437-MT

1/1