

**IMAGGI CLINICA DE RADIOLOGIA POR IMAGEM**Avenida General Melo, Nº227
Dom Aquino - Cuiabá - MT (65) 3055-5926

MI3Z

**FOLHA DE LEITURA RADIOLOGICA — CLASSIFICAÇÃO INTERNACIONAL DE RADIOGRAFIAS DE PNEUMOCONIOSE - OIT**

Nome: IVAN BEZERRA DA SILVA

RG: 661855-SSP MT

Sexo: MASCULINO

Data Nasc.: 06/04/1972

CPF: 48372439168

Controle: NÃO INFORMADO

Data

13/03/2026

Empresa: IMAGGI CLINICA DE RADIOLOGIA E DIAG POR

Indicação: -

Função: -

Raio-X digital: Sim NãoLeitura em negatoscópio: Sim Não1A - Qualidade técnica: 1 2 3 4

Comentário: null

1B - Radiografia normal: Sim (finalizar a leitura) Não (passe para a seção 2)2A - Alguma anormalidade de parênquima consistente de com pneumoconiose? Sim (complete 2B e 2C) Não (passe para a seção 3)**2B - Pequenas opacidades**

A) Formas e tamanhos	b) Zonas	C) Profusão
Primárias Secundárias	D E	0/- [] 0/0 [] 0/1 []
p [] s [] p [] s []	[] []	1/0 [] 1/1 [] 1/2 []
q [] t [] q [] t []	[] []	2/1 [] 2/2 [] 2/3 []
r [] u [] r [] u []	[] []	3/2 [] 3/3 [] 3/+ []

2C - Grandes opacidades

0 [] A [] B [] C []

3A - Alguma anormalidade pleural consistente com pneumoconiose? Sim (complete 3B, 3C e 3D) Não (passe para a seção 4)3B - Placas Sim Não

Local	Calcificação	Extensão da parede (combinado perfil e frontal)	Largura (opcional) (mínimo de 3mm para
Parede em perfil	0 [] D [] E []	0 [] D [] 1 [] 2 [] 3 []	D [] A [] B [] C []
Frontal	0 [] D [] E []	0 [] E [] 1 [] 2 [] 3 []	E [] A [] B [] C []
Diafragma	0 [] D [] E []	Até 1/4 da parede lateral = 1	Até 1/4 da parede lateral = 1
Outros locais	0 [] D [] E []	1/4 à 1/2 da parede lateral = 2	1/4 à 1/2 da parede lateral = 2
		> 1/2 da parede lateral = 3	> 1/2 da parede lateral = 3

3C - Obliteração do seio 0 [] D [] E []

3D - Espessamento pleural Sim Não

Local	Calcificação	Extensão da parede (combinado perfil e frontal)	Largura (opcional) (mínimo de 3mm para
Parede em perfil	0 [] D [] E []	0 [] D [] 1 [] 2 [] 3 []	D [] A [] B [] C []
Frontal	0 [] D [] E []	0 [] E [] 1 [] 2 [] 3 []	E [] A [] B [] C []
		Até 1/4 da parede lateral = 1	3 à 5 mm = a
		1/4 à 1/2 da parede lateral = 2	5 à 10 mm = b
		> 1/2 da parede lateral = 3	> 10 mm = c

4A - Outras anormalidades? Sim (complete 4B) Não (finalizar leitura)4B - Símbolos: (*) od: **Necessário um comentário.**

aa	at	ax	bu	ca	cg	cn	co	cp	cv	di	ef	em	es	fr	hi	ho	id	ih	kl	me	pa	pb	pi	px	ra	rp	tb	od
----	----	----	----	----	----	----	----	----	----	----	----	----	----	----	----	----	----	----	----	----	----	----	----	----	----	----	----	----

Descrição do item 4B: aa = Aorta aterosclerótica | at = Espessamento pleural apical significativo | ax = Coalescência de pequenas opacidades | bu = Bolhas | ca = Câncer | cg = Nódulos não pneumoconióticos calcificados | cn = Calcificação de pequenas opacidades pneumoconióticas | co = Anormalidade de forma e tamanho do coração | cp = Cor pulmonale | cv = Cavidade | di = Distorção significativa de estrutura intratorácica | ef = Derrame pleural | em = Enfisema | es = Calcificações em casca de ovo | fr = Fratura(s) de costela(s) recente(s) ou consolidada(s) | hi = Aumento de gânglios hilares e/ou mediastinais | ho = Faveolamento | id = Borda diafragmática mal definida | ih = Borda cardíaca mal definida | kl = Linhas septais (kerley) | me = Mesotelioma | od = Outras doenças | pa = Atelectasia laminar | pb — Banda(s) parenquimatosa(s) | pi = Espessamento pleural de cisura(s) interlobar(es) | px = Pneumotórax | ra = Atelectasia redonda | rp — Pneumoconiose reumatóide | tb = Tuberculose

4C - Comentários:

Belo Horizonte, sexta-feira, 13 de março de
2026
09:19:00

Dr Ronaldo Zupo

CRM 13252

Protocolo:2603130914259

Data:13/03/2026

Paciente:IVAN BEZERRA DA SILVA

Nasc.:06/04/1972 RG:661855-SSP MT

CPF:48372439168

Exame:RX TORAX PA / PERFIL

Resultado

OSSOS COM MORFOLOGIA E TEXTURA NORMAIS.
MEDIASTINO CENTRADO E SEM MASSAS VISÍVEIS NA SUA TOPOGRAFIA.
HILOS E TRAMA VASCULAR PULMONAR DE ASPECTO HABITUAL.
CAMPOS PLEUROPULMONARES COM TRANSPARÊNCIA SATISFATÓRIA.
CÚPULAS DIAFRAGMÁTICAS DE CONTORNOS NÍTIDOS E SEIOS COSTOFRÊNICOS LIVRES.
ÁREA CARDÍACA NOS LIMITES DA NORMALIDADE.



Dr. Leandro M. Colmanetti

Médico Radiologista CRM 5995 MT RQE 4585 MT

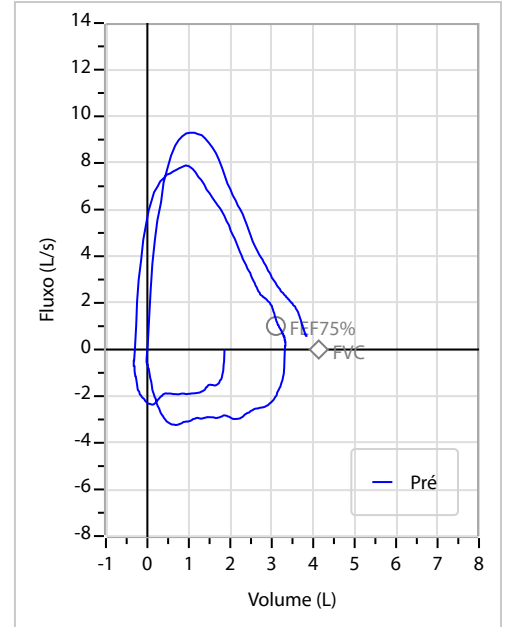
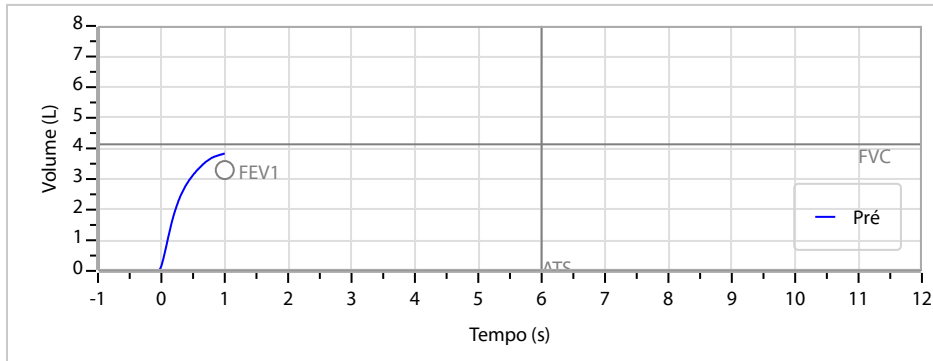
v1.0 Chave:<http://sistema.imaggi.com.br/validar.php?chave=044577408558041122867779910303>



Nome	IVAN BEZERRA DA SILVA		ID1	807390	Sexo	Masculino	Idade	53,9	Peso (kg)	88,00	Altura (cm)	172,0	
Agrupamento	--	D.O.B.	06/04/1972	ID2	--	BMI (kg/m ²)	29,7	Fumante	Não	Anos de Tabag...	--	Cig/Dia	--
Técnico	--	Médico	--	--	Classe 2	--	--	Etnia	Outros/Não Especificado				

CAPACIDADE VITAL FORÇADA	Imprimir Resultado dos testes	Definir previsão	Posição do Teste
	08:32	GLI	SENTADO

	Meas.	Pred	% Pred	z score
FVC	L 3,87	4,13	94	
FEV1	L 3,87	3,29	118	
FEV1/FVC%	% 100,0	79,7	125	
FEV1/Vcmax%	% 100,0	79,7	125	



Interpretação

O indivíduo tem uma relação FEV1/FVC% de 100,0% e um valor FVC de 3,87 L que estão dentro dos limites normais. Os resultados do teste indicam uma **ESPIROMETRIA NORMAL**

Assinatura: _____

Cod.: 574774	Paciente: Ivan Bezerra da Silva	Sexo: Masculino	Idade: 53 (A)
Atendido em: 13/03/2026	Profissional Solicitante: Dr.(a) Rafael Correa da Costa	Cadastro de Pessoas Físicas: CPF: 48372439168	Convênio: Hismet

HEMOGLOBINA GLICADA A1c

Método: CROMATOGRAFIA LÍQUIDA - HPLC Material: EDTA/Sangue total Coletado em: 13/03/2026 Liberado em: 16/03/2026 10:38

Hb A1c	5,1 %
Hb A1a	0,9 %
Hb A1b	0,9 %
Hb F	0,6 %
Hb A1c Lábil	1,9 %
Hb A	86,9 %
Glicemia estimada média	100 mg/dL

Valores de Referência:

Normal: Menor que 5,7%

Pré-diabetes: 5,7% a 6,4%

Diabetes: Maior que 6,4%

Meta terapêutica:

Pacientes DM1 ou DM2 menor que 7,0%

Idoso Saudável menor que 7,5%

Idoso Comprometido menor que 8,5%

Criança e Adolescente menor que 7,0%

Referência: Diretriz Sociedade Brasileira de Diabetes (SBD) 2025.

Nota:

***ATENÇÃO PARA NOVOS VALORES DE REFERÊNCIA A PARTIR DE 09/05/2022**

Para o diagnóstico do diabetes valores superiores a 6,5% devem ser confirmados por repetição em nova amostra em uma segunda ocasião. O método utilizado nesta dosagem de hemoglobina é certificado pelo National Glycohemoglobin Standardization Program - USA (NGSP)

Resultado transcrito do Laboratório Diagnósticos do Brasil.



Assinado Digitalmente



Dra. Julia Cristina da Silva
Biomédica
CRBM - 24963

A interpretação de qualquer teste com finalidade diagnóstica ou prognóstica depende de avaliação conjunta dos dados clínicos e da história médica do paciente.

Responsável Técnico: Bruno Bini Napoleão - CRBM 2121

Endereço: Av. General Vale,350, Bandeirantes.

Telefone:65-99295 3662

CNPJ: 08.555.110/0001-00

Cod.: 574774	Paciente: Ivan Bezerra da Silva	Sexo: Masculino	Idade: 53 (A)
Atendido em: 13/03/2026	Profissional Solicitante: Dr.(a) Rafael Correa da Costa	Cadastro de Pessoas Físicas: CPF: 48372439168	Convênio: Hismet

GAMA GLUTAMIL TRANSFERASE - GGT

34 U/L

Método: Teste Cinético Material: Soro Coletado em: 13/03/2026 Liberado em: 13/03/2026 12:09

Valores de Referência:

Homens : 11-50 U/L

Mulheres: 7-32 U/L

Histórico de Resultados

40 U/L

09/02/2024



Assinado Digitalmente

Dra. Julia Cristina da Silva
Biomédica
CRBM - 24963

A interpretação de qualquer teste com finalidade diagnóstica ou prognóstica depende de avaliação conjunta dos dados clínicos e da história médica do paciente.

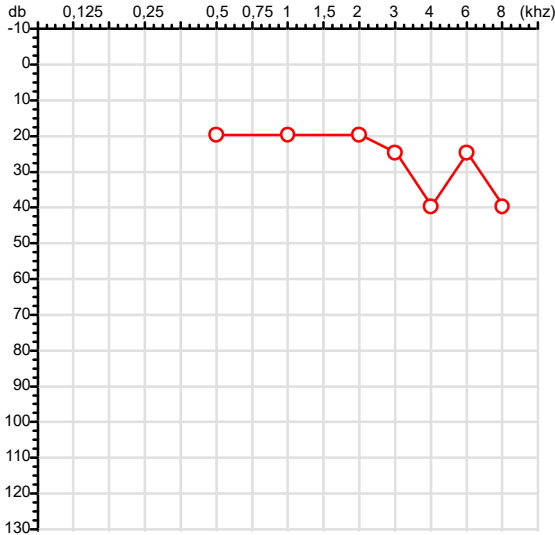
Responsável Técnico: Bruno Bini Napoleão - CRBM 2121

Endereço: Av. General Vale,350, Bandeirantes.
Telefone:65-99295 3662

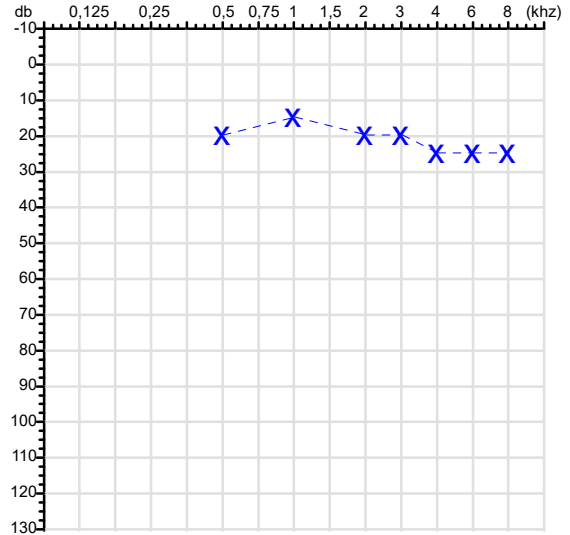
CPF :483.724.391-68 Paciente :Ivan Bezerra da Silva RG :661855/SSP MT
 CNPJ :16.850.879/0002-81 Razão :CENTRO DE GERENCIAMENTO DE RESIDUAIS CUIABA LIMITADA
 Nascimento :06/04/1972 Idade : 53 anos
 Motivo :Periódico Setor :GERAL
 Repouso :14h Função :MOTORISTA DE VEICULOS PESADOS
 Data do Exame : 13/03/2026

Audiometria

Orelha Direita



Orelha Esquerda



Aérea

Khz	0,25	0,5	1	2	3	4	6	8
OD db	NDG	20	20	20	25	40	25	40

Khz	0,25	0,5	1	2	3	4	6	8
OE db	NDG	20	15	20	20	25	25	25

Ossea

Khz	0,25	0,5	1	2	3	4	6
OD db	NDG	NDG	NDG	NDG	NDG	NDG	NDG

Khz	0,25	0,5	1	2	3	4	6
OE db	NDG	NDG	NDG	NDG	NDG	NDG	NDG

Médias Tritonais

Khz	0,5	1	2	=	3	4	6	=
OD db	20	20	20	20	25	40	25	30

Khz	0,5	1	2	=	3	4	6	=
OE db	20	15	20	18	20	25	25	23

Laudo Clínico OD

Alteração auditiva com configuração em entalhe

Laudo Clínico OE

Audição normal

Classificações: tipo de perda auditiva (Silman e Silvermam - 1997), grau de perda auditiva média 500khz, 1000khz e 2000khz (Lloyd e Kaplan - 1978) e configuração audiométrica (Silman e Silverman - 1997 - adaptada de Carhart, 1945 e Lloyd e Kaplan, 1978)

Classificações: tipo de perda auditiva (Silman e Silvermam - 1997), grau de perda auditiva média 500khz, 1000khz e 2000khz (Lloyd e Kaplan - 1978) e configuração audiométrica (Silman e Silverman - 1997 - adaptada de Carhart, 1945 e Lloyd e Kaplan, 1978)

Emanuel Sempio
 Fonoaudiólogo
 Audiologia Clínica e Ocupacional
 CRFa/ 5-5297-8

Emanuel Sempio
 Fonoaudiólogo
 CRFa 5 - 5297 - 8
 Assinatura eletrônica :0E369A12D99AC0C7F40B3F0C55AF6349
 Para validar a assinatura : <https://sistema.hismet.com.br/validacao.php>

Ivan Bezerra da Silva
 ** Assinado por biometria **

Modelo do Audiometro :AVS500 - VIBRASOM
 Última Aferição :12/08/2025



ATESTADO DE ACUIDADE VISUAL

CNPJ : 06211613000154 Fantasia : ECOPARQUE PANTANAL
Razão Social : CENTRO DE GERENCIAMENTO DE RESIDUAIS CUIABA LIMITADA
Endereço : PRACA FLORIANO N.º 51 Complemento : ANDAR 17
Cidade / UF : RIO DE JANEIRO / RJ CEP : 20031050

Funcionário

Nome : Ivan Bezerra da Silva Setor: GERAL
CPF : 48372439168 Cargo: MOTORISTA DE VEICULOS PESADOS
RG : 661855 / SSP MT Nascimento: 06/04/1972

Ficha de Acuidade Visual

Longe

Método de avaliação : Escala Optométrica de Snellen

SEM CORREÇÃO

OD: 20/20

OE: 20/13

COM CORREÇÃO

OD: /

OE: /

Perto

Método de avaliação : Tabela de Jaeger

CORREÇÃO : NÃO

RESULTADO OLHO DIREITO : J1

RESULTADO OLHO ESQUERDO : J1

Teste Cromático

Visão Cromatica: NORMAL

Usa lente/óculos: Não

Resultado: NORMAL

Cuiabá 13 de março de 2026


Dr. João Batista de Almeida
Médico
CRM-MT 15709

Dr. João Batista de Almeida Junior
CRM-MT 15709
NIS 269.85078.64-6

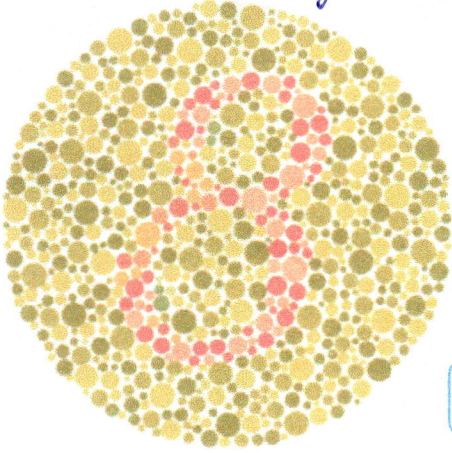
Autenticação Assintatura :DD311110486CF128F33CADE46261F6EA
Para validar a assinatura : <https://sistema.hismet.com.br/validacao.php>

TESTE DE ISHIHARA (cores)


Qual N° você vê na imagem ?

Nome: João Bezerra da Silva


Data: 13 / 03 / 2026




8




12




99



5



6



74

Assinatura Candidato: João B d S

Conclusão: Você acertou todas as questões, provavelmente você não sofre de daltonismo.

Você **não** acertou todas as questões, talvez você tenha um grau de daltonismo, sugerimos uma consulta com um médico especialista.

Dr. João Batista de Almeida
Médico
CRM-MT 15709

Médico

Protocolo:26031311533146

Data:13/03/2026

Paciente:IVAN BEZERRA DA SILVA

Nasc.:06/04/1972 RG:661855-SSP MT

CPF:48372439168

Exame:ELETROCARDIOGRAMA ECG

Resultado

FC = 58BPM (VARIA DE DE 50 A 100BPM, DE ACORDO COM AS ÚLTIMAS DIRETRIZES DE ECG DA SBC).

P-R = 0,12S (NORMAL = 0,10 A 0,20S), P SINUSAL (ONDA P SINUSAL SE POSITIVA E, D1, D2, D3, AVF).

QRS = 0,08S (NORMAL = 0,07 A 0,11S) OBS: Q PATOLÓGICA SE AMPLITUDE FOR PELO MENOS 25% DA ONDA R.

RITMO SINUSAL.

SÂQRS = -10° (NORMAL = 0 A 90° , ALGUNS AUTORES CONSIDERAM NORMAL = -30 A $+110^{\circ}$).

Impressão diagnóstica

DENTRO DOS PARÂMETROS NORMAIS.

DRA. JAMILA LEITE XAVIER

Cardiologista CRM MT 6422 RQE 4016 MT

Dr.ª Jamila L. Xavier

v1.0 Chave:<http://sistema.imaggi.com.br/validar.php?chave=645983217343076722618886249379>

CRM-MT 6422

AV. GENERAL MELLO, 227 - POÇÃO - CEP 78015-300 - CUIABÁ - MT

FONE: (65) 3055-2051 - IMAGGI@IMAGGI.COM.BR

