



IMAGGI CLINICA DE RADIOLOGIA POR IMAGEM

Avenida General Melo, N°227
Dom Aquino - Cuiabá - MT (65) 3055-5926

XSU3



FOLHA DE LEITURA RADIOLOGICA — CLASSIFICAÇÃO INTERNACIONAL DE RADIOGRAFIAS DE PNEUMOCONIOSE - OIT

Nome: PIERRE WESNER DORIS RG: NÃO INFORMADO Sexo: MASCULINO

Data Nasc.: 05/03/1994 CPF: 70517551101 Controle: NÃO INFORMADO Data 16/03/2026

Empresa: IMAGGI CLINICA DE RADIOLOGIA E DIAG POR Indicação: - Função: -

Raio-X digital: Sim Não Leitura em negatoscópio: Sim Não

1A - Qualidade técnica: 1 2 3 4
Comentário: null 1B - Radiografia normal: Sim (finalizar a leitura) Não (passe para a seção 2)

2A - Alguma anormalidade de parênquima consistente de com pneumoconiose? Sim (complete 2B e 2C) Não (passe para a seção 3)

2B - Pequenas opacidades

A) Formas e tamanhos	b) Zonas	C) Profusão
Primárias Secundárias	D E	0/- [] 0/0 [] 0/1 []
p [] s [] p [] s []	[] []	1/0 [] 1/1 [] 1/2 []
q [] t [] q [] t []	[] []	2/1 [] 2/2 [] 2/3 []
r [] u [] r [] u []	[] []	3/2 [] 3/3 [] 3/+ []

2C - Grandes opacidades

0 [] A [] B [] C []

3A - Alguma anormalidade pleural consistente com pneumoconiose? Sim (complete 3B, 3C e 3D) Não (passe para a seção 4)

3B - Placas Sim Não

Local	Calcificação	Extensão da parede (combinado perfil e frontal)	Largura (opcional) (mínimo de 3mm para
Parede em perfil	0 [] D [] E []	0 [] D [] 1 [] 2 [] 3 []	D [] A [] B [] C []
Frontal	0 [] D [] E []	0 [] E [] 1 [] 2 [] 3 []	E [] A [] B [] C []
Diafragma	0 [] D [] E []	Até 1/4 da parede lateral = 1	Até 1/4 da parede lateral = 1
Outros locais	0 [] D [] E []	1/4 à 1/2 da parede lateral = 2	1/4 à 1/2 da parede lateral = 2
		> 1/2 da parede lateral = 3	> 1/2 da parede lateral = 3

3C - Obliteração do seio 0 [] D [] E []

3D - Espessamento pleural Sim Não

Local	Calcificação	Extensão da parede (combinado perfil e frontal)	Largura (opcional) (mínimo de 3mm para
Parede em perfil	0 [] D [] E []	0 [] D [] 1 [] 2 [] 3 []	D [] A [] B [] C []
Frontal	0 [] D [] E []	0 [] E [] 1 [] 2 [] 3 []	E [] A [] B [] C []
		Até 1/4 da parede lateral = 1	3 à 5 mm = a
		1/4 à 1/2 da parede lateral = 2	5 à 10 mm = b
		> 1/2 da parede lateral = 3	> 10 mm = c

4A - Outras anormalidades? Sim (complete 4B) Não (finalizar leitura)

4B - Símbolos: (*) od: Necessário um comentário.

aa	at	ax	bu	ca	cg	cn	co	cp	cv	di	ef	em	es	fr	hi	ho	id	ih	kl	me	pa	pb	pi	px	ra	rp	tb	od
----	----	----	----	----	----	----	----	----	----	----	----	----	----	----	----	----	----	----	----	----	----	----	----	----	----	----	----	----

Descrição do item 4B: aa = Aorta aterosclerótica | at = Espessamento pleural apical significativo | ax = Coalescência de pequenas opacidades | bu = Bolhas | ca = Câncer | cg = Nódulos não pneumoconióticos calcificados | cn = Calcificação de pequenas opacidades pneumoconióticas | co = Anormalidade de forma e tamanho do coração | cp = Cor pulmonale | cv = Cavidade | di = Distorção significativa de estrutura intratorácica | ef = Derrame pleural | em = Enfisema | es = Calcificações em casca de ovo | fr = Fratura(s) de costela(s) recente(s) ou consolidada(s) | hi = Aumento de gânglios hilares e/ou mediastinais | ho = Faveolamento | id = Borda diafragmática mal definida | ih = Borda cardíaca mal definida | kl = Linhas septais (kerley) | me = Mesotelioma | od = Outras doenças | pa = Atelectasia laminar | pb — Banda(s) parenquimatosa(s) | pi = Espessamento pleural de cisura(s) interlobar(es) | px = Pneumotórax | ra = Atelectasia redonda | rp — Pneumoconiose reumatóide | tb = Tuberculose

4C - Comentários:

Belo Horizonte, segunda-feira, 16 de março
de 2026
14:26:31

Dr Ronaldo Zupo

CRM 13252

Protocolo:26031610100247

Data:16/03/2026

Paciente:PIERRE WESNER DORIS

Nasc.:05/03/1994 RG :.-.

CPF:70517551101

Exame :RX TORAX PA / PERFIL

Resultado

OSSOS COM MORFOLOGIA E TEXTURA NORMAIS.
MEDIASTINO CENTRADO E SEM MASSAS VISÍVEIS NA SUA TOPOGRAFIA.
HILOS E TRAMA VASCULAR PULMONAR DE ASPECTO HABITUAL.
CAMPOS PLEUROPULMONARES COM TRANSPARÊNCIA SATISFATÓRIA.
CÚPULAS DIAFRAGMÁTICAS DE CONTORNOS NÍTIDOS E SEIOS COSTOFRÊNICOS LIVRES.
ÁREA CARDÍACA NOS LIMITES DA NORMALIDADE.



Dr. Leandro M. Colmanetti

Médico Radiologista CRM 5995 MT RQE 4585 MT

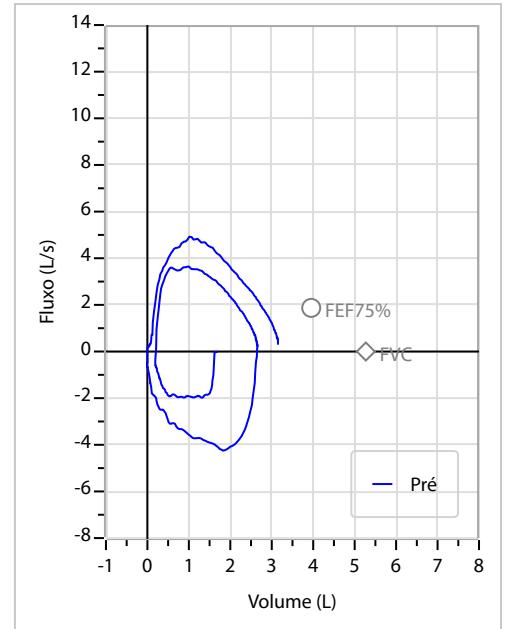
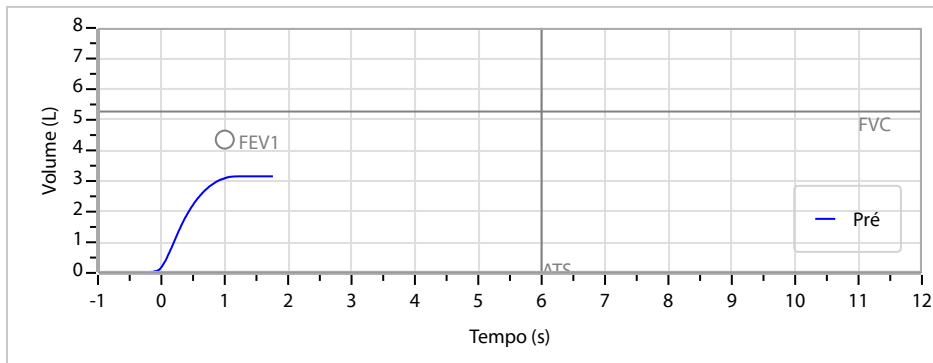
v1.0 Chave:<http://sistema.imaggi.com.br/validar.php?chave=978304906771353353757156165887>



Nome	PIERRE WESNER DORIS		ID1	807736	Sexo	Masculino	Idade	32,0	Peso (kg)	105,00	Altura (cm)	182,0	
Agrupamento	--	D.O.B.	05/03/1994	ID2	--	BMI (kg/m2)	31,7	Fumante	Ex-fumante	Anos de Tabag...	1	Cig/Dia	1
Técnico	--	Médico	--	--	--	Classe 2	--	--	Etnia	Outros/Não Especificado			

CAPACIDADE VITAL FORÇADA	Imprimir Resultado dos testes	Definir previsão	Posição do Teste
	08:30	GLI	SENTADO

	Meas.	Pred	% Pred	z score
FVC	L 3,17	5,27	60	
FEV1	L 3,10	4,35	71	
FEV1/FVC%	% 97,7	82,9	118	
FEV1/Vcmax%	% 97,7	82,9	118	

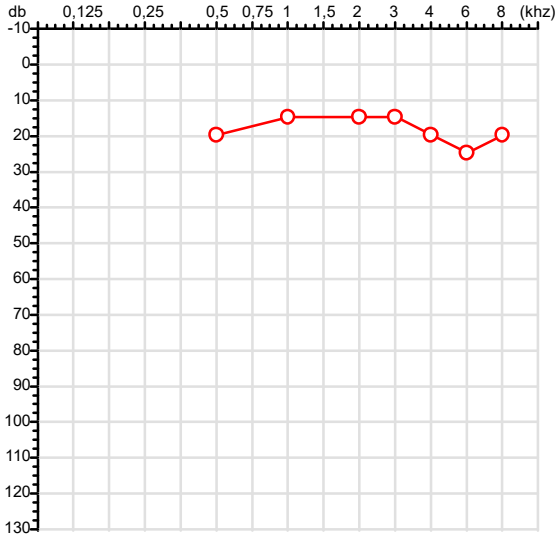
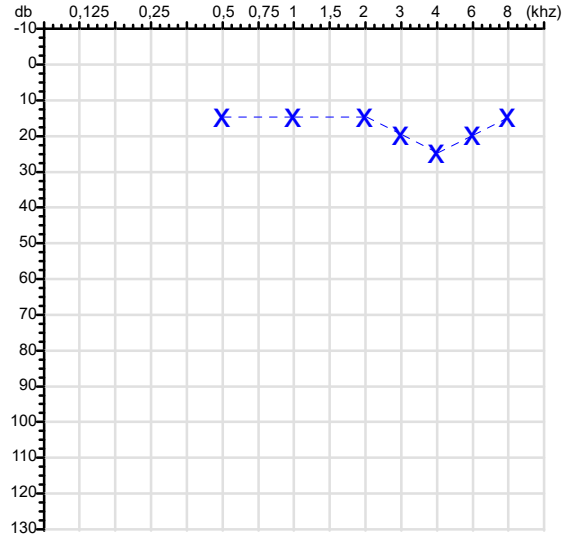


Interpretação

O indivíduo tem uma relação FEV1/FVC% de 97,7% que está dentro do limite normal e um valor FVC de 3,17 L que está abaixo de LLN. Os resultados do teste indicam uma POSSÍVEL RESTRIÇÃO.

Assinatura: _____

CPF :705.175.511-01	Paciente :Pierre Wesner Doris	RG :./.
CNPJ : 16.850.879/0002-81	Razão :AGUAS CUIABA S.A. - CONCESSIONARIA DE SERVICOS PUBLICOS DE AGUA E ESGOTO	
Nascimento :05/03/1994	Idade : 32 anos	
Motivo :Periódico	Setor :GERAL	
Reposuo :14h	Função :FISCAL DE CAMPO	
Data do Exame : 16/03/2026		

Orelha Direita

Audiometria
Orelha Esquerda

Aérea

Khz	0,25	0,5	1	2	3	4	6	8
OD db	NDG	20	15	15	15	20	25	20

Ossea

Khz	0,25	0,5	1	2	3	4	6
OD db	NDG	NDG	NDG	NDG	NDG	NDG	NDG

Médias Tritonais

Khz	0,5	1	2	=	3	4	6	=
OD db	20	15	15	17	15	20	25	20

Laudo Clínico OD

Audição normal

Classificações: tipo de perda auditiva (Silman e Silvermam - 1997), grau de perda auditiva média 500khz, 1000khz e 2000khz (Lloyd e Kaplan - 1978) e configuração audiométrica (Silman e Silverman - 1997 - adaptada de Carhart, 1945 e Lloyd e Kaplan, 1978)

Khz	0,25	0,5	1	2	3	4	6	8
OE db	NDG	15	15	15	20	25	20	15

Khz	0,25	0,5	1	2	3	4	6
OE db	NDG	NDG	NDG	NDG	NDG	NDG	NDG

Khz	0,5	1	2	=	3	4	6	=
OE db	15	15	15	15	20	25	20	22

Laudo Clínico OE

Audição normal

Classificações: tipo de perda auditiva (Silman e Silvermam - 1997), grau de perda auditiva média 500khz, 1000khz e 2000khz (Lloyd e Kaplan - 1978) e configuração audiométrica (Silman e Silverman - 1997 - adaptada de Carhart, 1945 e Lloyd e Kaplan, 1978)

Emanuel Sempio
 Fonoaudiólogo
 Audiologia Clínica e Ocupacional
 CRFa/ 5-5297-8

Emanuel Sempio
 Fonoaudiólogo
 CRFa 5 - 5297 - 8

Assinatura eletrônica :F26B6C822EFC561DCE682FB515611CC9
 Para validar a assinatura : <https://sistema.hismet.com.br/validacao.php>

Pierre Wesner Doris

** Assinado por biometria **

Modelo do Audiometro :AVS500 - VIBRASOM
 Última Aferição :12/08/2025



ATESTADO DE ACUIDADE VISUAL

CNPJ : 14995581000153 Fantasia : AGUAS CUIABA S.A
Razão Social : AGUAS CUIABA S.A. - CONCESSIONARIA DE SERVICOS PUBLICOS DE AGUA E ESGOTO
Endereço : PRACA FLORIANO N.º 51 Complemento : ANDAR 17
Cidade / UF : RIO DE JANEIRO / RJ CEP : 20031050

Funcionário

Nome : Pierre Wesner Doris Setor: GERAL
CPF : 70517551101 Cargo: FISCAL DE CAMPO
RG : ./. Nascimento: 05/03/1994

Ficha de Acuidade Visual

Longe

Método de avaliação : Escala Optométrica de Snellen

SEM CORREÇÃO

OD: 20/13

OE: 20/15

COM CORREÇÃO

OD: /

OE: /

Perto

Método de avaliação : Tabela de Jaeger

CORREÇÃO : NÃO

RESULTADO OLHO DIREITO : J1

RESULTADO OLHO ESQUERDO : J1

Teste Cromático

Visão Cromatica: NORMAL

Usa lente/óculos: Não

Resultado: NORMAL

Cuiabá 16 de março de 2026

Dr. João Batista de Almeida
Médico
CRM-MT 15709

Dr. João Batista de Almeida Junior
CRM-MT 15709
NIS 269.85078.64-6

Autenticação Assintatura :7339A88D827CC042B278475A20B4B63A
Para validar a assinatura : <https://sistema.hismet.com.br/validacao.php>

TESTE DE ISHIHARA (cores)


Qual N° você vê na imagem ?

Nome: _____


Terre Wesner Doris

Data: _____


16 / 03 / 2026




8




12




29



5



6



74

Assinatura Candidato: _____

Terre Wesner Doris

Conclusão: Você acertou todas as questões, provavelmente você não sofre de daltonismo.

Você **não** acertou todas as questões, talvez você tenha um grau de daltonismo, sugerimos uma consulta com um médico especialista.

Dr. João Batista de Almeida
Médico
CRM-MT 15709

[Signature]

Médico

Protocolo:26031610142347

Data:16/03/2026

Paciente:PIERRE WESNER DORIS

Nasc.:05/03/1994 RG :.-.

CPF:70517551101

Exame :RX COLUNA LOMBAR AP/P

Resultado

CORPOS VERTEBRAIS VISUALIZADOS COM MORFOLOGIA E TEXTURA HABITUAIS.
APÓFISES ESPINHOSAS, TRANSVERSAS E PEDÍCULOS SEM ANORMALIDADES.
TRANSIÇÃO LOMBOSSACRA DE ASPECTO NORMAL.
ESPAÇOS DISCAIS DENTRO DOS LIMITES DA NORMALIDADE.
AUSÊNCIA DE ASSIMETRIAS EVIDENTES OU ESCOLIOSE DA COLUNA.
OSTEOFITOS MARGINAIS INCIPIENTES EM CORPOS VERTEBRAIS.



Dr. Leandro M. Colmanetti

Médico Radiologista CRM 5995 MT RQE 4585 MT

v1.0 Chave:<http://sistema.imaggi.com.br/validar.php?chave=281958991614873466965065753176>

