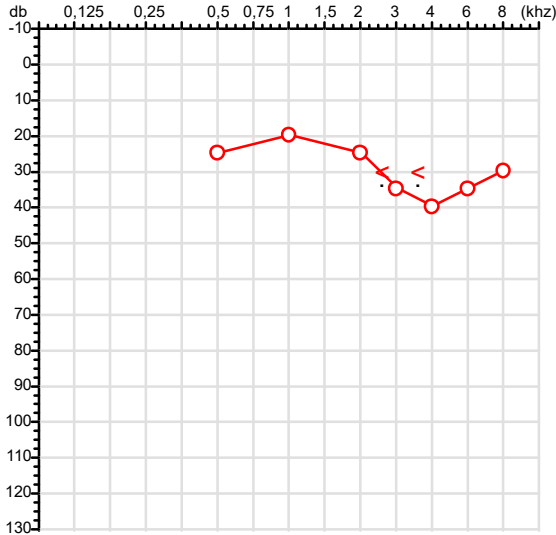


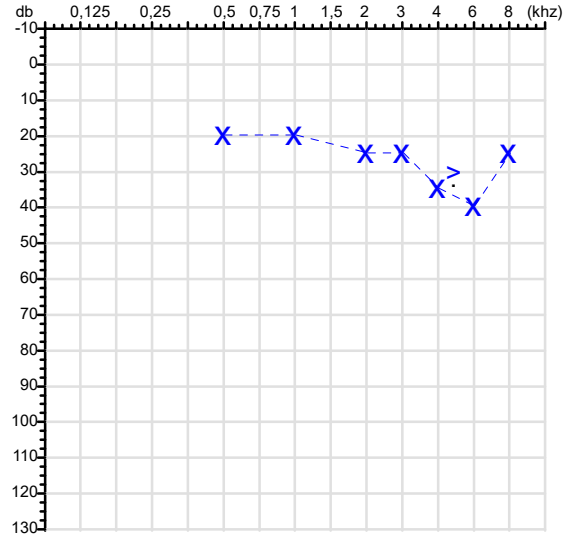
CPF :571.380.011-34	Paciente :Reginaldo Jose Fernandes Silva	RG :/
CNPJ :36.206.414/0001-19	Razão :TABLADO MATERIAIS PARA CONSTRUCAO LTDA	
Nascimento :25/10/1975	Idade : 50 anos	
Motivo :Periódico	Setor :DEPOSITO	
Reposuo :14h	Função :AJUDANTE DE CARGA E DESCARGA	
Data do Exame : 16/03/2026		

Orelha Direita



Audiometria

Orelha Esquerda



Aérea

Khz	0,25	0,5	1	2	3	4	6	8
OD db	NDG	25	20	25	35	40	35	30

Khz	0,25	0,5	1	2	3	4	6	8
OE db	NDG	20	20	25	25	35	40	25

Ossea

Khz	0,25	0,5	1	2	3	4	6
OD db	NDG	NDG	NDG	NDG	30	30	NDG

Khz	0,25	0,5	1	2	3	4	6
OE db	NDG	NDG	NDG	NDG	NDG	30	NDG

Médias Tritonais

Khz	0,5	1	2	=	3	4	6	=
OD db	25	20	25	23	35	40	35	37

Khz	0,5	1	2	=	3	4	6	=
OE db	20	20	25	22	25	35	40	33

Laudo Clínico OD

Alteração auditiva neurossensorial com configuração em entalhe

Laudo Clínico OE

Alteração auditiva neurossensorial com configuração em entalhe

Classificações: tipo de perda auditiva (Silman e Silvermam - 1997), grau de perda auditiva média 500khz, 1000khz e 2000khz (Lloyd e Kaplan - 1978) e configuração audiométrica (Silman e Silverman - 1997 - adaptada de Carhart, 1945 e Lloyd e Kaplan, 1978)

Classificações: tipo de perda auditiva (Silman e Silvermam - 1997), grau de perda auditiva média 500khz, 1000khz e 2000khz (Lloyd e Kaplan - 1978) e configuração audiométrica (Silman e Silverman - 1997 - adaptada de Carhart, 1945 e Lloyd e Kaplan, 1978)

Emanuel Sempio
Fonoaudiólogo
Audiologia Clínica e Ocupacional
CRFa 5-5297-8

Emanuel Sempio
Fonoaudiólogo
CRFa 5 - 5297 - 8

Assinatura eletrônica :57F1993B06A93EB123C66A44A6C6652C

Para validar a assinatura : <https://sistema.hismet.com.br/validacao.php>

Reginaldo Jose Fernandes Silva

** Assinado por biometria **

Modelo do Audiometro :AVS500 - VIBRASOM

Última Aferição :12/08/2025

Protocolo:2603160936229

Data:16/03/2026

Paciente:REGINALDO JOSE FERNANDES SILVA

Nasc.:25/10/1975 RG :-

CPF:57138001134

Exame :RX COLUNA LOMBO SACRA AP / PERFIL

Resultado

CORPOS VERTEBRAIS VISUALIZADOS COM MORFOLOGIA E TEXTURA HABITUAIS.
APÓFISES ESPINHOSAS, TRANSVERSAS E PEDÍCULOS SEM ANORMALIDADES.
TRANSIÇÃO LOMBOSSACRA DE ASPECTO NORMAL.
ESPAÇOS DISCAIS DENTRO DOS LIMITES DA NORMALIDADE.
AUSÊNCIA DE ASSIMETRIAS EVIDENTES OU ESCOLIOSE DA COLUNA.
OSTEOFITOS MARGINAIS INCIPIENTES EM CORPOS VERTEBRAIS.
LINHA DE PESO PROJETADO ANTERIOR A BASE DO SACRO.
ALTERAÇÕES DEGENERATIVAS DAS INTERAPOFISÁRIAS EM L5-S1.



Dr. Leandro M. Colmanetti

Médico Radiologista CRM 5995 MT RQE 4585 MT

v1.0 Chave:<http://sistema.imaggi.com.br/validar.php?chave=757113087700591344675516648508>

