



# IMAGGI CLINICA DE RADIOLOGIA POR IMAGEM

Avenida General Melo, N°227  
Dom Aquino - Cuiabá - MT (65) 3055-5926

T2MJ



## FOLHA DE LEITURA RADIOLÓGICA — CLASSIFICAÇÃO INTERNACIONAL DE RADIOGRAFIAS DE PNEUMOCONIOSE - OIT

Nome: JOARI APARECIDO NASCIMENTO RIBEIRO RG: NÃO INFORMADO Sexo: MASCULINO

Data Nasc.: 05/03/1985 CPF: 01512848140 Controle: NÃO INFORMADO Data 17/03/2026

Empresa: IMAGGI CLINICA DE RADIOLOGIA E DIAG POR Indicação: - Função: -

Raio-X digital:  Sim  Não Leitura em negatoscópio:  Sim  Não

1A - Qualidade técnica:  1  2  3  4  
Comentário: null 1B - Radiografia normal:  Sim (finalizar a leitura)  Não (passe para a seção 2)

2A - Alguma anormalidade de parênquima consistente de com pneumoconiose?  Sim (complete 2B e 2C)  Não (passe para a seção 3)

### 2B - Pequenas opacidades

A) Formas e tamanhos	b) Zonas	C) Profusão
Primárias Secundárias	D E	0/- [ ] 0/0 [ ] 0/1 [ ]
p [ ] s [ ] p [ ] s [ ]	[ ] [ ]	1/0 [ ] 1/1 [ ] 1/2 [ ]
q [ ] t [ ] q [ ] t [ ]	[ ] [ ]	2/1 [ ] 2/2 [ ] 2/3 [ ]
r [ ] u [ ] r [ ] u [ ]	[ ] [ ]	3/2 [ ] 3/3 [ ] 3/+ [ ]

### 2C - Grandes opacidades

0 [ ] A [ ] B [ ] C [ ]

3A - Alguma anormalidade pleural consistente com pneumoconiose?  Sim (complete 3B, 3C e 3D)  Não (passe para a seção 4)

3B - Placas  Sim  Não

Local	Calcificação	Extensão da parede (combinado perfil e frontal)	Largura (opcional) (mínimo de 3mm para
Parede em perfil	0 [ ] D [ ] E [ ]	0 [ ] D [ ] 1 [ ] 2 [ ] 3 [ ]	D [ ] A [ ] B [ ] C [ ]
Frontal	0 [ ] D [ ] E [ ]	0 [ ] E [ ] 1 [ ] 2 [ ] 3 [ ]	E [ ] A [ ] B [ ] C [ ]
Diafragma	0 [ ] D [ ] E [ ]	Até 1/4 da parede lateral = 1	Até 1/4 da parede lateral = 1
Outros locais	0 [ ] D [ ] E [ ]	1/4 à 1/2 da parede lateral = 2	1/4 à 1/2 da parede lateral = 2
		> 1/2 da parede lateral = 3	> 1/2 da parede lateral = 3

3C - Obliteração do seio 0 [ ] D [ ] E [ ]

3D - Espessamento pleural  Sim  Não

Local	Calcificação	Extensão da parede (combinado perfil e frontal)	Largura (opcional) (mínimo de 3mm para
Parede em perfil	0 [ ] D [ ] E [ ]	0 [ ] D [ ] 1 [ ] 2 [ ] 3 [ ]	D [ ] A [ ] B [ ] C [ ]
Frontal	0 [ ] D [ ] E [ ]	0 [ ] E [ ] 1 [ ] 2 [ ] 3 [ ]	E [ ] A [ ] B [ ] C [ ]
		Até 1/4 da parede lateral = 1	3 à 5 mm = a
		1/4 à 1/2 da parede lateral = 2	5 à 10 mm = b
		> 1/2 da parede lateral = 3	> 10 mm = c

4A - Outras anormalidades?  Sim (complete 4B)  Não (finalizar leitura)

4B - Símbolos: (\*) od: **Necessário um comentário.**

aa	at	ax	bu	ca	cg	cn	co	cp	cv	di	ef	em	es	fr	hi	ho	id	ih	kl	me	pa	pb	pi	px	ra	rp	tb	od
----	----	----	----	----	----	----	----	----	----	----	----	----	----	----	----	----	----	----	----	----	----	----	----	----	----	----	----	----

Descrição do item 4B: aa = Aorta aterosclerótica | at = Espessamento pleural apical significativo | ax = Coalescência de pequenas opacidades | bu = Bolhas | ca = Câncer | cg = Nódulos não pneumoconióticos calcificados | cn = Calcificação de pequenas opacidades pneumoconióticas | co = Anormalidade de forma e tamanho do coração | cp = Cor pulmonale | cv = Cavidade | di = Distorção significativa de estrutura intratorácica | ef = Derrame pleural | em = Enfisema | es = Calcificações em casca de ovo | fr = Fratura(s) de costela(s) recente(s) ou consolidada(s) | hi = Aumento de gânglios hilares e/ou mediastinais | ho = Faveolamento | id = Borda diafragmática mal definida | ih = Borda cardíaca mal definida | kl = Linhas septais (kerley) | me = Mesotelioma | od = Outras doenças | pa = Atelectasia laminar | pb — Banda(s) parenquimatosa(s) | pi = Espessamento pleural de cisura(s) interlobar(es) | px = Pneumotórax | ra = Atelectasia redonda | rp — Pneumoconiose reumatóide | tb = Tuberculose

4C - Comentários:

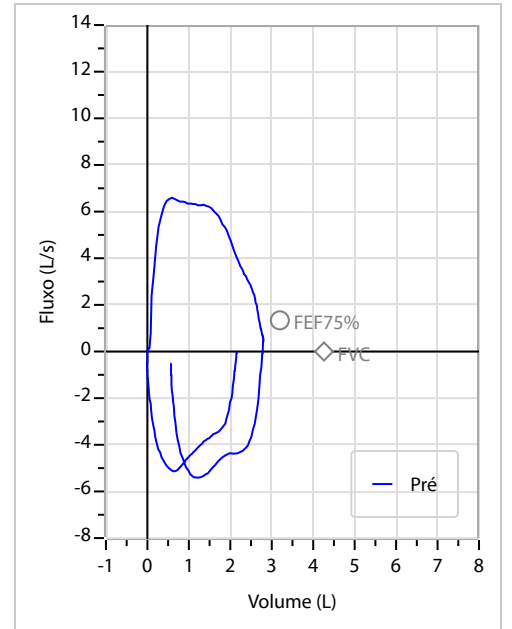
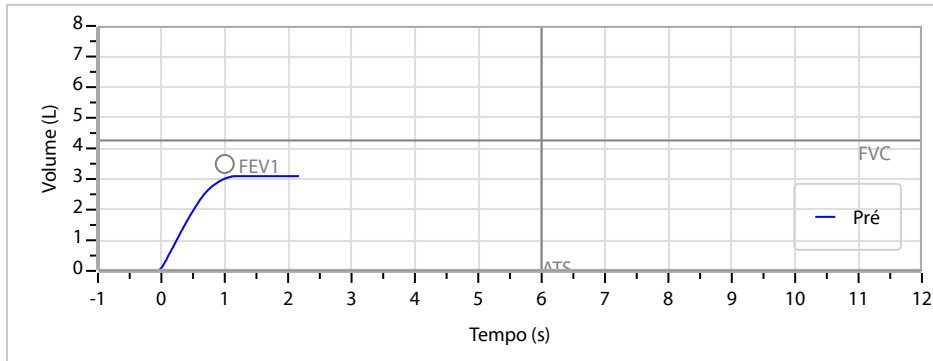
Belo Horizonte, terça-feira, 17 de março de 2026  
09:40:11

Dr Ronaldo Zupo  
CRM 13252

Nome	JOARI APARECIDO NASCIMENTO RIBEIRO		ID1	808104	Sexo	Masculino	Idade	41,0	Peso (kg)	91,00	Altura (cm)	169,0	
Agrupamento	--	D.O.B.	05/03/1985	ID2	--	BMI (kg/m <sup>2</sup> )	31,9	Fumante	Ex-fumante	Anos de Tabag...	1	Cig/Dia	10
Técnico	--	Médico	--	--	--	Classe 2	--	Etnia	Outros/Não Especificado				

<b>CAPACIDADE VITAL FORÇADA</b>	Imprimir Resultado dos testes	Definir previsão	Posição do Teste
	07:57	GLI	SENTADO

	Meas.	Pred	% Pred	z score
FVC	L 3,12	4,26	73	█
FEV1	L 3,01	3,49	86	█
FEV1/FVC%	% 96,7	82,1	118	█
FEV1/Vcmax%	% 96,7	82,1	118	█



**Interpretação**

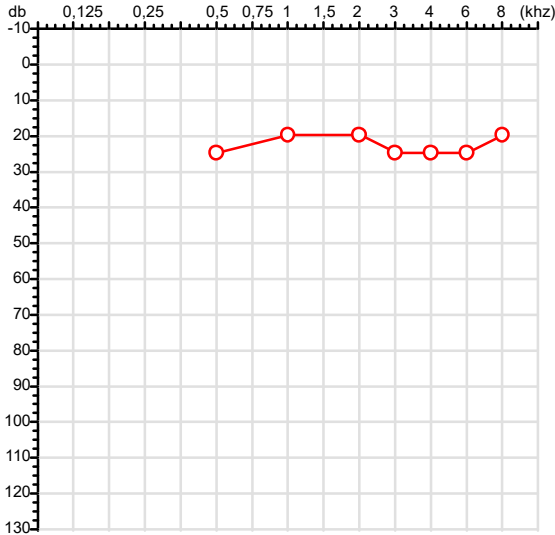
O indivíduo tem uma relação FEV1/FVC% de 96,7% que está dentro do limite normal e um valor FVC de 3,12 L que está abaixo de LLN. Os resultados do teste indicam uma POSSÍVEL RESTRIÇÃO.

Assinatura: \_\_\_\_\_

# Exame n.º :808104

CPF :015.128.481-40      Paciente :Joari Aparecido Nascimento Ribeiro      RG :/  
 CNPJ : 16.850.879/0002-81      Razão :AGUAS CUIABA S.A. - CONCESSIONARIA DE SERVICOS PUBLICOS DE AGUA E ESGOTO  
 Nascimento :05/03/1985      Idade : 41 anos  
 Motivo :Periódico      Setor :GERAL  
 Repouso :14h      Função :AUXILIAR DE TACOGRAFO  
 Data do Exame : 17/03/2026

### Orelha Direita



#### Aérea

Khz	0,25	0,5	1	2	3	4	6	8
OD db	NDG	25	20	20	25	25	25	20

#### Ossea

Khz	0,25	0,5	1	2	3	4	6
OD db	NDG	NDG	NDG	NDG	NDG	NDG	NDG

#### Médias Tritonais

Khz	0,5	1	2	=	3	4	6	=
OD db	25	20	20	22	25	25	25	25

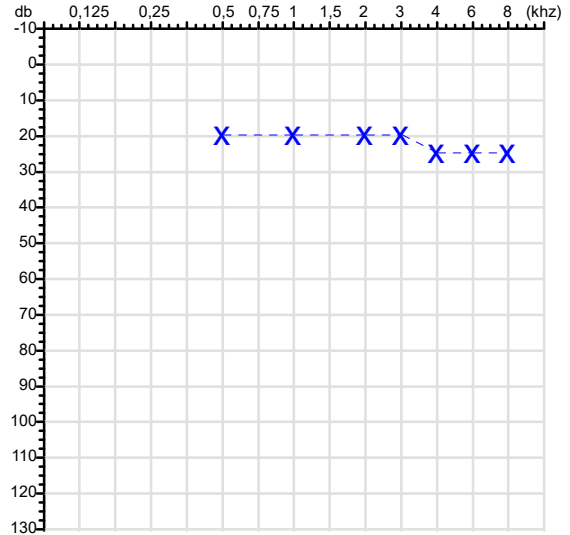
#### Lauda Clínico OD

Audição normal

Classificações: tipo de perda auditiva (Silman e Silvermam - 1997), grau de perda auditiva média 500khz, 1000khz e 2000khz (Lloyd e Kaplan - 1978) e configuração audiométrica (Silman e Silverman - 1997 - adaptada de Carhart, 1945 e Lloyd e Kaplan, 1978)

### Audiometria

### Orelha Esquerda



Khz	0,25	0,5	1	2	3	4	6	8
OE db	NDG	20	20	20	20	25	25	25

Khz	0,25	0,5	1	2	3	4	6
OE db	NDG	NDG	NDG	NDG	NDG	NDG	NDG

Khz	0,5	1	2	=	3	4	6	=
OE db	20	20	20	20	20	25	25	23

#### Lauda Clínico OE

Audição normal

Classificações: tipo de perda auditiva (Silman e Silvermam - 1997), grau de perda auditiva média 500khz, 1000khz e 2000khz (Lloyd e Kaplan - 1978) e configuração audiométrica (Silman e Silverman - 1997 - adaptada de Carhart, 1945 e Lloyd e Kaplan, 1978)

  
**Emanuel Sempio**  
 Fonoaudiólogo  
 Audiologia Clínica e Ocupacional  
 CRFa 5-5297-8

Emanuel Sempio  
 Fonoaudiólogo  
 CRFa 5 - 5297 - 8

Assinatura eletrônica :426C593465D070C5BC88396167098A93

Para validar a assinatura : <https://sistema.hismet.com.br/validacao.php>

*Joari Aparecido Nascimento Ribeiro*

**\*\* Assinado por biometria \*\***

Modelo do Audiometro :AVS500 - VIBRASOM

Última Aferição :12/08/2025



## ATESTADO DE ACUIDADE VISUAL

CNPJ : 14995581000153 Fantasia : AGUAS CUIABA S.A  
Razão Social : AGUAS CUIABA S.A. - CONCESSIONARIA DE SERVICOS PUBLICOS DE AGUA E ESGOTO  
Endereço : PRACA FLORIANO N.º 51 Complemento : ANDAR 17  
Cidade / UF : RIO DE JANEIRO / RJ CEP : 20031050

### Funcionário

Nome : Joari Aparecido Nascimento Ribeiro Setor: GERAL  
CPF : 01512848140 Cargo: AUXILIAR DE TACOGRFO  
RG : / Nascimento: 05/03/1985

### Ficha de Acuidade Visual

#### Longe

Método de avaliação : Escala Optométrica de Snellen

##### SEM CORREÇÃO

OD: 20/10

OE: 20/10

##### COM CORREÇÃO

OD: /

OE: /

#### Perto

Método de avaliação : Tabela de Jaeger

CORREÇÃO : NÃO

RESULTADO OLHO DIREITO : J1

RESULTADO OLHO ESQUERDO : J1

#### Teste Cromático

Visão Cromatica: NORMAL

Usa lente/óculos: Não

Resultado: NORMAL

Cuiabá 17 de março de 2026

  
Dr. João Batista de Almeida  
Médico  
CRM-MT 15709

Dr. João Batista de Almeida Junior  
CRM-MT 15709  
NIS 269.85078.64-6

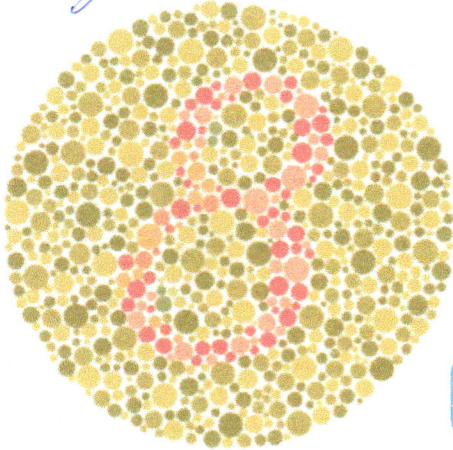
Autenticação Assintatura :4ED2ECF3545693981B79E67EEF413DEB  
Para validar a assinatura : <https://sistema.hismet.com.br/validacao.php>

# TESTE DE ISHIHARA (cores)


Qual N° você vê na imagem ?

Nome: João Aparecido Nascimento Ribeiro

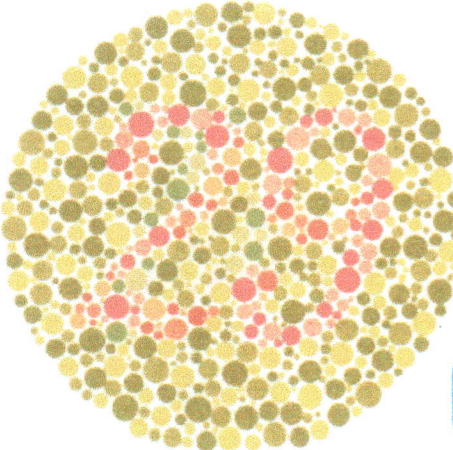
Data: 17 / 03 / 2026




8




12




29



5



6



74

Assinatura Candidato: João A. N. Ribeiro

Conclusão:  Você acertou todas as questões, provavelmente você não sofre de daltonismo.

Você **não** acertou todas as questões, talvez você tenha um grau de daltonismo, sugerimos uma consulta com um médico especialista.

Dr. João Batista de Almeida  
Médico  
CRM-MT 15709  
Médico

Protocolo:2603170907239

Data:17/03/2026

Paciente:JOARI APARECIDO NASCIMENTO RIBEIRO

Nasc.:05/03/1985 RG :-

CPF:01512848140

Exame :RX COLUNA LOMBAR AP/P

### Resultado

CORPOS VERTEBRAIS VISUALIZADOS COM MORFOLOGIA E TEXTURA HABITUAIS.  
APÓFISES ESPINHOSAS, TRANSVERSAS E PEDÍCULOS SEM ANORMALIDADES.  
TRANSIÇÃO LOMBOSSACRA DE ASPECTO NORMAL.  
ESPAÇOS DISCAIS DENTRO DOS LIMITES DA NORMALIDADE.  
OSTEOFITOS MARGINAIS INCIPIENTES EM CORPOS VERTEBRAIS.  
LINHA DE PESO PROJETADO ANTERIOR A BASE DO SACRO.  
ASSIMETRIA DO EIXO LONGITUDINAL DA COLUNA LOMBAR COM CONVEXIDADE à DIREITA  
ALTERAÇÕES DEGENERATIVAS DAS INTERAPOFISÁRIAS EM L4-L5 E L5-S1.



---

Dr. Leandro M. Colmanetti

Médico Radiologista CRM 5995 MT RQE 4585 MT

v1.0 Chave:<http://sistema.imaggi.com.br/validar.php?chave=814439377256394462586623004042>

