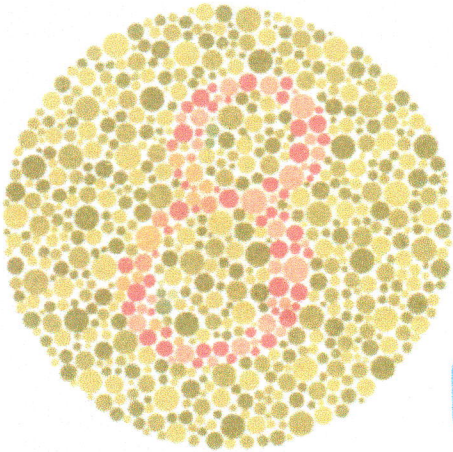


TESTE DE ISHIHARA (cores)


Qual N° você vê na imagem ?

Nome: Eliezer Felipe da Cruz Martins


Data: 17 / 03 / 2026




8




12




29



5



6



74

Assinatura Candidato: Eliezer Felipe da C. Martins

Conclusão: Você acertou todas as questões, provavelmente você não sofre de daltonismo.

Você **não** acertou todas as questões, talvez você tenha um grau de daltonismo, sugerimos uma consulta com um médico especialista.

Dr. João Batista de Almeida
Médico
CRM-MT 15709
Médico



ATESTADO DE ACUIDADE VISUAL

CNPJ : 14995581000153 Fantasia : AGUAS CUIABA S.A
Razão Social : AGUAS CUIABA S.A. - CONCESSIONARIA DE SERVICOS PUBLICOS DE AGUA E ESGOTO
Endereço : PRACA FLORIANO N.º 51 Complemento : ANDAR 17
Cidade / UF : RIO DE JANEIRO / RJ CEP : 20031050

Funcionário

Nome : Eliezer Felipe da Cruz Martins Setor: GERAL
CPF : 01527676145 Cargo: TECNICO EM TOPOGRAFIA PLENO
RG : / Nascimento: 15/04/2002

Ficha de Acuidade Visual

Longe

Método de avaliação : Escala Optométrica de Snellen

SEM CORREÇÃO

OD: 20/10

OE: 20/10

COM CORREÇÃO

OD: /

OE: /

Perto

Método de avaliação : Tabela de Jaeger

CORREÇÃO : NÃO

RESULTADO OLHO DIREITO : J1

RESULTADO OLHO ESQUERDO : J1

Teste Cromático

Visão Cromatica: NORMAL

Usa lente/óculos: Não

Resultado: NORMAL

Cuiabá 17 de março de 2026

Dr. João Batista de Almeida
Médico
CRM-MT 15709

Dr. João Batista de Almeida Junior
CRM-MT 15709
NIS 269.85078.64-6

Autenticação Assintatura :326C98ADBAB030640287AF172A0BA68D
Para validar a assinatura : <https://sistema.hismet.com.br/validacao.php>

**IMAGGI CLINICA DE RADIOLOGIA POR IMAGEM**Avenida General Melo, Nº227
Dom Aquino - Cuiabá - MT (65) 3055-5926

7E50

**FOLHA DE LEITURA RADIOLOGICA — CLASSIFICAÇÃO INTERNACIONAL DE RADIOGRAFIAS DE PNEUMOCONIOSE - OIT**

Nome: ELIEZER FELIPE DA CRUZ MARTINS RG: NÃO INFORMADO Sexo: MASCULINO

Data Nasc.: 15/04/2002 CPF: 01527676145 Controle: NÃO INFORMADO Data 17/03/2026

Empresa: IMAGGI CLINICA DE RADIOLOGIA E DIAG POR Indicação: - Função: -

Raio-X digital: Sim Não Leitura em negatoscópio: Sim Não1A - Qualidade técnica: 1 2 3 4 Comentário: null 1B - Radiografia normal: Sim (finalizar a leitura) Não (passe para a seção 2)2A - Alguma anormalidade de parênquima consistente de com pneumoconiose? Sim (complete 2B e 2C) Não (passe para a seção 3)**2B - Pequenas opacidades****2C - Grandes opacidades**

A) Formas e tamanhos	b) Zonas	C) Profusão
Primárias Secundárias	D E	0/- [] 0/0 [] 0/1 []
p [] s [] p [] s []	[] []	1/0 [] 1/1 [] 1/2 []
q [] t [] q [] t []	[] []	2/1 [] 2/2 [] 2/3 []
r [] u [] r [] u []	[] []	3/2 [] 3/3 [] 3/+ []

0 [] A [] B [] C []

3A - Alguma anormalidade pleural consistente com pneumoconiose? Sim (complete 3B, 3C e 3D) Não (passe para a seção 4)3B - Placas Sim Não

Local	Calcificação	Extensão da parede (combinado perfil e frontal)	Largura (opcional) (mínimo de 3mm para
Parede em perfil	0 [] D [] E []	0 [] D [] 1 [] 2 [] 3 []	D [] A [] B [] C []
Frontal	0 [] D [] E []	0 [] E [] 1 [] 2 [] 3 []	E [] A [] B [] C []
Diafragma	0 [] D [] E []	Até 1/4 da parede lateral = 1	Até 1/4 da parede lateral = 1
Outros locais	0 [] D [] E []	1/4 à 1/2 da parede lateral = 2	1/4 à 1/2 da parede lateral = 2
		> 1/2 da parede lateral = 3	> 1/2 da parede lateral = 3

3C - Obliteração do seio 0 [] D [] E []

3D - Espessamento pleural Sim Não

Local	Calcificação	Extensão da parede (combinado perfil e frontal)	Largura (opcional) (mínimo de 3mm para
Parede em perfil	0 [] D [] E []	0 [] D [] 1 [] 2 [] 3 []	D [] A [] B [] C []
Frontal	0 [] D [] E []	0 [] E [] 1 [] 2 [] 3 []	E [] A [] B [] C []
		Até 1/4 da parede lateral = 1	3 à 5 mm = a
		1/4 à 1/2 da parede lateral = 2	5 à 10 mm = b
		> 1/2 da parede lateral = 3	> 10 mm = c

4A - Outras anormalidades? Sim (complete 4B) Não (finalizar leitura)

4B - Símbolos: (*) od: Necessário um comentário.

aa	at	ax	bu	ca	cg	cn	co	cp	cv	di	ef	em	es	fr	hi	ho	id	ih	kl	me	pa	pb	pi	px	ra	rp	tb	od
----	----	----	----	----	----	----	----	----	----	----	----	----	----	----	----	----	----	----	----	----	----	----	----	----	----	----	----	----

Descrição do item 4B: aa = Aorta aterosclerótica | at = Espessamento pleural apical significativo | ax = Coalescência de pequenas opacidades | bu = Bolhas | ca = Câncer | cg = Nódulos não pneumoconióticos calcificados | cn = Calcificação de pequenas opacidades pneumoconióticas | co = Anormalidade de forma e tamanho do coração | cp = Cor pulmonale | cv = Cavidade | di = Distorção significativa de estrutura intratorácica | ef = Derrame pleural | em = Enfisema | es = Calcificações em casca de ovo | fr = Fratura(s) de costela(s) recente(s) ou consolidada(s) | hi = Aumento de gânglios hilares e/ou mediastinais | ho = Faveolamento | id = Borda diafragmática mal definida | ih = Borda cardíaca mal definida | kl = Linhas septais (kerley) | me = Mesotelioma | od = Outras doenças | pa = Atelectasia laminar | pb — Banda(s) parenquimatosa(s) | pi = Espessamento pleural de cisura(s) interlobar(es) | px = Pneumotórax | ra = Atelectasia redonda | rp — Pneumoconiose reumatóide | tb = Tuberculose

4C - Comentários:

Belo Horizonte, terça-feira, 17 de março de
2026
13:06:49

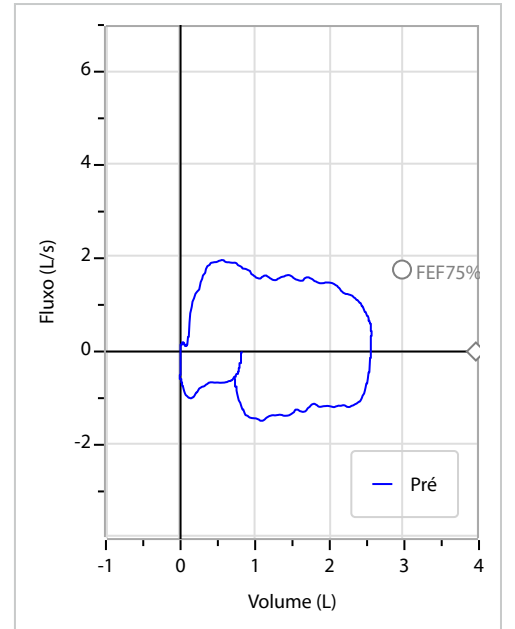
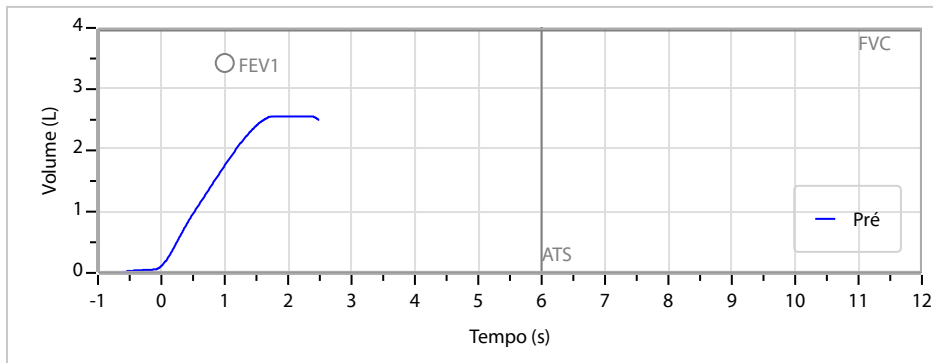
Dr Ronaldo Zupo

CRM 13252

Nome	ELIEZER FELIPE DA CRUZ MARTINS		ID1	808230	Sexo	Masculino	Idade	23,9	Peso (kg)	69,00	Altura (cm)	160,0
Agrupamento	--	D.O.B.	15/04/2002	--	BMI (kg/m2)	27,0	Fumante	Ex-fumante	Anos de Tabag...	1	Cig/Dia	1
Técnico	--	Médico	--	--	Classe 2	--	Etnia	--	Outros/Não Especificado			

CAPACIDADE VITAL FORÇADA	Imprimir Resultado dos testes	Definir previsão	Posição do Teste
	10:14	GLI	SENTADO

	Meas.	Pred	% Pred	z score	
FVC	L	2,57	3,96	65	
FEV1	L	1,74	3,43	51	
FEV1/FVC%	%	67,5	86,8	78	
FEV1/Vcmax%	%	67,5	86,8	78	

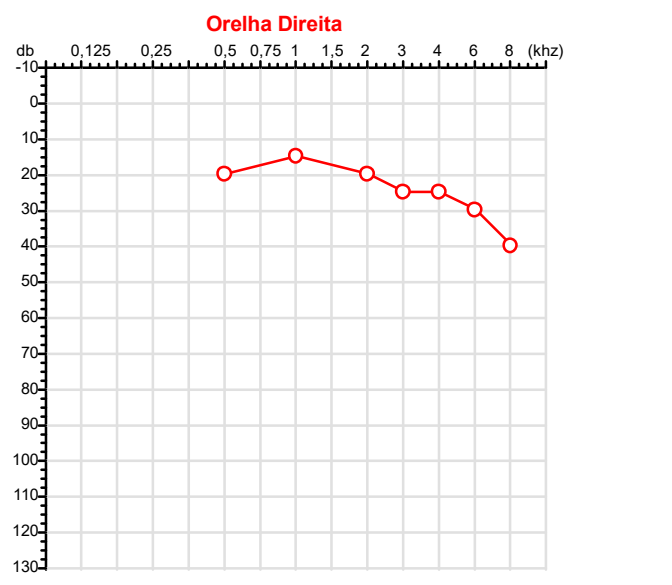


Interpretação

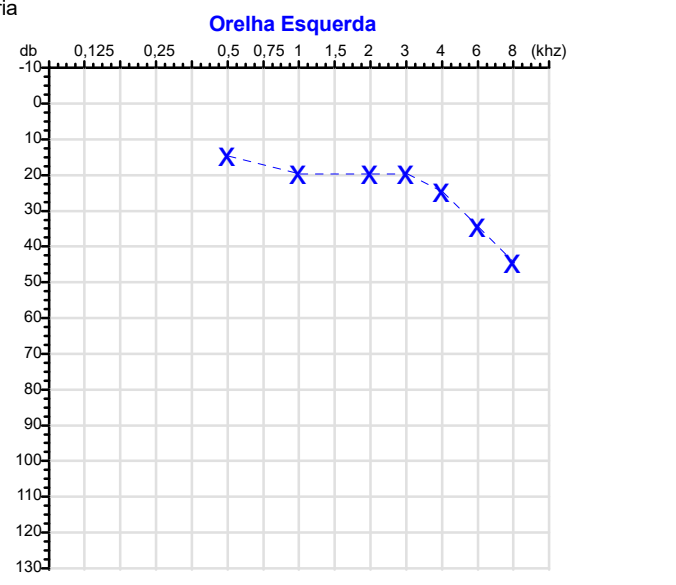
O indivíduo tem uma relação FEV1/FVC% de 67,5% e um valor FVC de 2,57 L que estão abaixo do LLN. Os resultados do teste indicam uma POSSÍVEL RESTRIÇÃO

Assinatura: _____

CPF :015.276.761-45	Paciente :Eliezer Felipe da Cruz Martins	RG :/
CNPJ : 16.850.879/0002-81	Razão :AGUAS CUIABA S.A. - CONCESSIONARIA DE SERVICOS PUBLICOS DE AGUA E ESGOTO	
Nascimento :15/04/2002	Idade : 23 anos	
Motivo :Periódico	Setor :GERAL	
Reposuo :14h	Função :TECNICO EM TOPOGRAFIA PLENO	
Data do Exame : 17/03/2026		



Audiometria



Aérea

Khz	0,25	0,5	1	2	3	4	6	8
OD db	NDG	20	15	20	25	25	30	40

Khz	0,25	0,5	1	2	3	4	6	8
OE db	NDG	15	20	20	20	25	35	45

Ossea

Khz	0,25	0,5	1	2	3	4	6
OD db	NDG	NDG	NDG	NDG	NDG	NDG	NDG

Khz	0,25	0,5	1	2	3	4	6
OE db	NDG	NDG	NDG	NDG	NDG	NDG	NDG

Médias Tritonais

Khz	0,5	1	2	=	3	4	6	=
OD db	20	15	20	18	25	25	30	27

Khz	0,5	1	2	=	3	4	6	=
OE db	15	20	20	18	20	25	35	27

Laudo Clínico OD
Alteração auditiva com configuração descendente leve

Laudo Clínico OE
Alteração auditiva com configuração descendente leve

Classificações: tipo de perda auditiva (Silman e Silvermam - 1997), grau de perda auditiva média 500khz, 1000khz e 2000khz (Lloyd e Kaplan - 1978) e configuração audiométrica (Silman e Silverman - 1997 - adaptada de Carhart, 1945 e Lloyd e Kaplan, 1978)

Classificações: tipo de perda auditiva (Silman e Silvermam - 1997), grau de perda auditiva média 500khz, 1000khz e 2000khz (Lloyd e Kaplan - 1978) e configuração audiométrica (Silman e Silverman - 1997 - adaptada de Carhart, 1945 e Lloyd e Kaplan, 1978)

Emanuel Sempio
Fonoaudiólogo
Audiologia Clínica e Ocupacional
CRFa/ 5-5297-8

Emanuel Sempio
Fonoaudiólogo
CRFa 5 - 5297 - 8
Assinatura eletrônica :3CA45F7EF0C8EC4E421D9799F335663D
Para validar a assinatura : <https://sistema.hismet.com.br/validacao.php>

Eliezer Felipe da Cruz Martins
** Assinado por biometria **

Modelo do Audiometro :AVS500 - VIBRASOM
Última Aferição :12/08/2025

Protocolo:2603171138479

Data:17/03/2026

Paciente:ELIEZER FELIPE DA CRUZ MARTINS

Nasc.:15/04/2002 RG :-

CPF:01527676145

Exame :RX COLUNA LOMBAR AP/P

Resultado

CORPOS VERTEBRAIS VISUALIZADOS COM MORFOLOGIA E TEXTURA HABITUAIS.
APÓFISES ESPINHOSAS, TRANSVERSAS E PEDÍCULOS SEM ANORMALIDADES.
TRANSIÇÃO LOMBOSSACRA DE ASPECTO NORMAL.
ESPAÇOS DISCAIS DENTRO DOS LIMITES DA NORMALIDADE.
AUSÊNCIA DE ASSIMETRIAS EVIDENTES OU ESCOLIOSE DA COLUNA.
LINHA DE PESO PROJETADO ANTERIOR A BASE DO SACRO.



Dr. Leandro M. Colmanetti

Médico Radiologista CRM 5995 MT RQE 4585 MT

v1.0 Chave:<http://sistema.imaggi.com.br/validar.php?chave=983818104610196301153317216229>



Protocolo:2603171137409

Data:17/03/2026

Paciente:ELIEZER FELIPE DA CRUZ MARTINS

Nasc.:15/04/2002 RG :-

CPF:01527676145

Exame :RX TORAX PA / PERFIL

Resultado

OSSOS COM MORFOLOGIA E TEXTURA NORMAIS.
MEDIASTINO CENTRADO E SEM MASSAS VISÍVEIS NA SUA TOPOGRAFIA.
HILOS E TRAMA VASCULAR PULMONAR DE ASPECTO HABITUAL.
CAMPOS PLEUROPULMONARES COM TRANSPARÊNCIA SATISFATÓRIA.
CÚPULAS DIAFRAGMÁTICAS DE CONTORNOS NÍTIDOS E SEIOS COSTOFRÊNICOS LIVRES.
ÁREA CARDÍACA NOS LIMITES DA NORMALIDADE.



Dr. Leandro M. Colmanetti

Médico Radiologista CRM 5995 MT RQE 4585 MT

v1.0 Chave:<http://sistema.imaggi.com.br/validar.php?chave=684205390970688916211003747489>

