



ATESTADO DE ACUIDADE VISUAL

CNPJ : 37457942000103 Fantasia : TRAEI TRANSFORMADORES ELETRICOS
Razão Social : TRAEI TRANSFORMADORES ELETRICOS LTDA
Endereço : RUA N N.º 244 Complemento : QUADRA 17
Cidade / UF : CUIABÁ / MT CEP : 78098400

Funcionário

Nome : Wanderson Reis Ponce Setor: FORCA - BOBINAGEM - FORCA
CPF : 04898144179 Cargo: BOBINADOR (A) II
RG : / Nascimento: 08/04/1998

Ficha de Acuidade Visual

Longe

Método de avaliação : Escala Optométrica de Snellen

SEM CORREÇÃO

OD: 20/10

OE: 20/10

COM CORREÇÃO

OD: /

OE: /

Perto

Método de avaliação : Tabela de Jaeger

CORREÇÃO : NÃO

RESULTADO OLHO DIREITO : J1

RESULTADO OLHO ESQUERDO : J1

Teste Cromático

Visão Cromatica: NORMAL

Usa lente/óculos: Não

Resultado: NORMAL

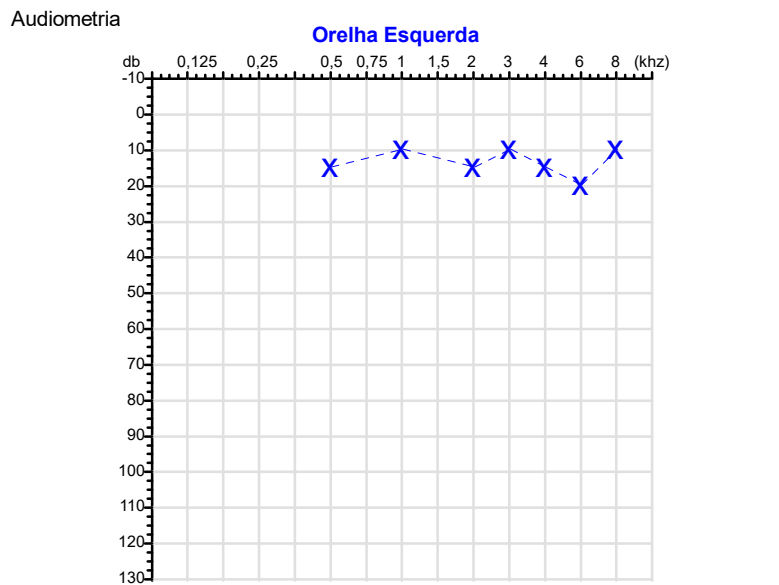
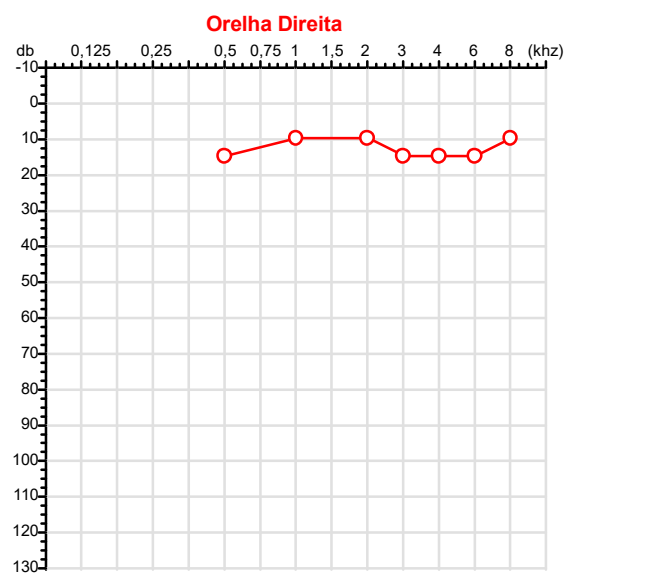
Cuiabá 23 de março de 2026

Dr. João Batista de Almeida
Médico
CRM-MT 15709

Dr. João Batista de Almeida Junior
CRM-MT 15709
NIS 269.85078.64-6

Autenticação Assintatura :73FEB8F5FE697B2FCA22045015D735CA
Para validar a assinatura : <https://sistema.hismet.com.br/validacao.php>

CPF :048.981.441-79	Paciente :Wanderson Reis Ponce	RG :/
CNPJ :37.457.942/0001-03	Razão :TRAEI TRANSFORMADORES ELETRICOS LTDA	
Nascimento :08/04/1998	Idade : 27 anos	
Motivo :Periódico	Setor :FORCA - BOBINAGEM - FORCA	
Reposo :14h	Função :BOBINADOR (A) II	
Data do Exame : 23/03/2026		



Aérea

Khz	0,25	0,5	1	2	3	4	6	8
OD db	NDG	15	10	10	15	15	15	10

Khz	0,25	0,5	1	2	3	4	6	8
OE db	NDG	15	10	15	10	15	20	10

Ossea

Khz	0,25	0,5	1	2	3	4	6
OD db	NDG	NDG	NDG	NDG	NDG	NDG	NDG

Khz	0,25	0,5	1	2	3	4	6
OE db	NDG	NDG	NDG	NDG	NDG	NDG	NDG

Médias Tritonais

Khz	0,5	1	2	=	3	4	6	=
OD db	15	10	10	12	15	15	15	15

Khz	0,5	1	2	=	3	4	6	=
OE db	15	10	15	13	10	15	20	15

Laudo Clínico OD
 Audição normal

Laudo Clínico OE
 Audição normal

Classificações: tipo de perda auditiva (Silman e Silvermam - 1997), grau de perda auditiva média 500khz, 1000khz e 2000khz (Lloyd e Kaplan - 1978) e configuração audiométrica (Silman e Silverman - 1997 - adaptada de Carhart, 1945 e Lloyd e Kaplan, 1978)

Classificações: tipo de perda auditiva (Silman e Silvermam - 1997), grau de perda auditiva média 500khz, 1000khz e 2000khz (Lloyd e Kaplan - 1978) e configuração audiométrica (Silman e Silverman - 1997 - adaptada de Carhart, 1945 e Lloyd e Kaplan, 1978)

Emanuel Sempio
 Fonoaudiólogo
 Audiologia Clínica e Ocupacional
 CRFa 5-5297-8

Emanuel Sempio
 Fonoaudiólogo
 CRFa 5 - 5297 - 8
 Assinatura eletrônica :DBC0F02DCDB2495AB0936EDE08971EF2
 Para validar a assinatura : <https://sistema.hismet.com.br/validacao.php>

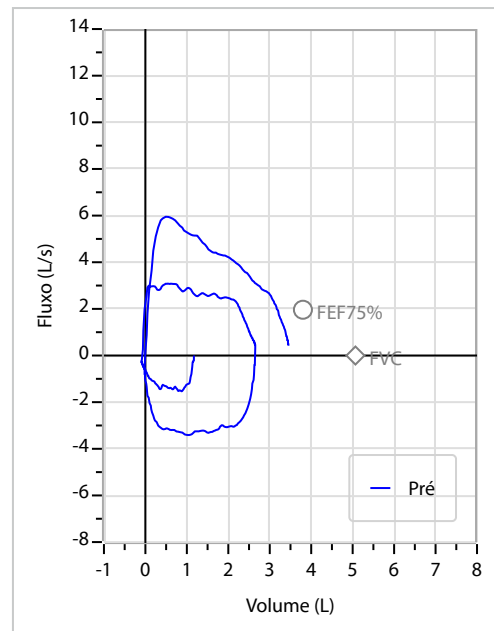
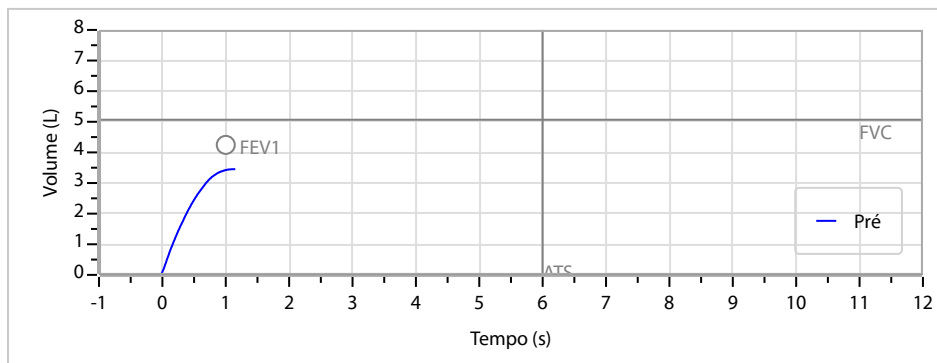
Wanderson Reis Ponce
 ** Assinado por biometria **

Modelo do Audiometro :AVS500 - VIBRASOM
 Última Aferição :12/08/2025

Nome	WANDERSON REIS PONCE		ID1	809348	Sexo	Masculino	Idade	27,9	Peso (kg)	67,00	Altura (cm)	178,0	
Agrupamento	--	D.O.B.	08/04/1998	ID2	--	BMI (kg/m ²)	21,1	Fumante	Não	Anos de Tabag...	--	Cig/Dia	--
Técnico	--	Médico	--	--	Classe 2	--	--	Etnia	Outros/Não Especificado				

CAPACIDADE VITAL FORÇADA	Imprimir Resultado dos testes	Definir previsão	Posição do Teste
	07:45	GLI	SENTADO

	Meas.	Pred	% Pred	z score
FVC	L 3,48	5,07	69	
FEV1	L 3,44	4,25	81	
FEV1/FVC%	% 98,8	84,2	117	
FEV1/Vcmax%	% 98,8	84,2	117	



Interpretação

O indivíduo tem uma relação FEV1/FVC% de 98,8% que está dentro do limite normal e um valor FVC de 3,48 L que está abaixo de LLN. Os resultados do teste indicam uma POSSÍVEL RESTRIÇÃO.

Assinatura: _____

Protocolo:2603230909469

Data:23/03/2026

Paciente:WANDERSON REIS PONCE

Nasc.:08/04/1998 RG :-

CPF:04898144179

Exame :RX COLUNA LOMBO SACRA AP / PERFIL

Resultado

CORPOS VERTEBRAIS VISUALIZADOS COM MORFOLOGIA E TEXTURA HABITUAIS.
APÓFISES ESPINHOSAS, TRANSVERSAS E PEDÍCULOS SEM ANORMALIDADES.
AUSÊNCIA DE ASSIMETRIAS EVIDENTES OU ESCOLIOSE DA COLUNA.
LINHA DE PESO PROJETADO ANTERIOR A BASE DO SACRO.
ASPECTO DE SACRALIZAÇÃO DE L5 COM REDUÇÃO DO ESPAÇO DISCAL NO NÍVEL L5-S1.
DEMAIS ESPAÇOS DISCAIS DENTRO DOS LIMITES DA NORMALIDADE.
MEGAPOFISE TRANSVERSA à ESQUERDA DE L5 ARTICULADA COM O SACRO.



Dr. Leandro M. Colmanetti

Médico Radiologista CRM 5995 MT RQE 4585 MT

v1.0 Chave:<http://sistema.imaggi.com.br/validar.php?chave=543632461087356820113545894310>



Protocolo:2603230913409

Data:23/03/2026

Paciente:WANDERSON REIS PONCE

Nasc.:08/04/1998 RG :-

CPF:04898144179

Exame :RX TORAX PA

Resultado

OSSOS COM MORFOLOGIA E TEXTURA NORMAIS.
MEDIASTINO CENTRADO E SEM MASSAS VISÍVEIS NA SUA TOPOGRAFIA.
HILOS E TRAMA VASCULAR PULMONAR DE ASPECTO HABITUAL.
CAMPOS PLEUROPULMONARES COM TRANSPARÊNCIA SATISFATÓRIA.
CÚPULAS DIAFRAGMÁTICAS DE CONTORNOS NÍTIDOS E SEIOS COSTOFRÊNICOS LIVRES.
ÁREA CARDÍACA NOS LIMITES DA NORMALIDADE.



Dr. Leandro M. Colmanetti

Médico Radiologista CRM 5995 MT RQE 4585 MT

v1.0 Chave:<http://sistema.imaggi.com.br/validar.php?chave=812641690766518835520900188445>

