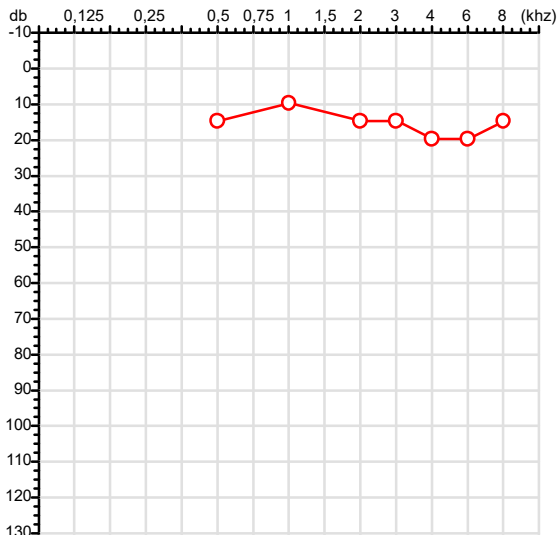


Exame n.º :809417

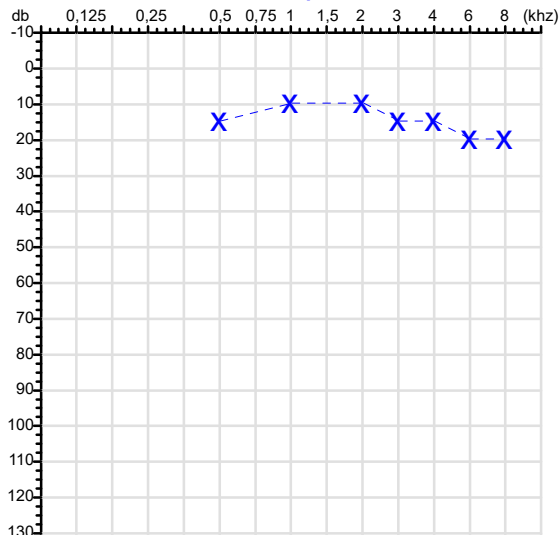
CPF :073.375.201-23 Paciente :Gabriel Vinicius Juvenal de Araujo Rocha RG :/
 CNPJ : 16.850.879/0002-81 Razão :AGUAS CUIABA S.A. - CONCESSIONARIA DE SERVICOS PUBLICOS DE AGUA E ESGOTO
 Nascimento :08/09/1999 Idade : 26 anos
 Motivo :Demissional Setor :GERAL
 Repouso :14h Função :AUXILIAR ADMINISTRATIVO
 Data do Exame : 23/03/2026

Orelha Direita



Audiometria

Orelha Esquerda



Aérea

Khz	0,25	0,5	1	2	3	4	6	8
OD db	NDG	15	10	15	15	20	20	15

Khz	0,25	0,5	1	2	3	4	6	8
OE db	NDG	15	10	10	15	15	20	20

Ossea

Khz	0,25	0,5	1	2	3	4	6
OD db	NDG	NDG	NDG	NDG	NDG	NDG	NDG

Khz	0,25	0,5	1	2	3	4	6
OE db	NDG	NDG	NDG	NDG	NDG	NDG	NDG

Médias Tritonais

Khz	0,5	1	2	=	3	4	6	=
OD db	15	10	15	13	15	20	20	18

Khz	0,5	1	2	=	3	4	6	=
OE db	15	10	10	12	15	15	20	17

Laudo Clínico OD

Audição normal

Laudo Clínico OE

Audição normal

Classificações: tipo de perda auditiva (Silman e Silvermam - 1997), grau de perda auditiva média 500khz, 1000khz e 2000khz (Lloyd e Kaplan - 1978) e configuração audiométrica (Silman e Silverman - 1997 - adaptada de Carhart, 1945 e Lloyd e Kaplan, 1978)

Classificações: tipo de perda auditiva (Silman e Silvermam - 1997), grau de perda auditiva média 500khz, 1000khz e 2000khz (Lloyd e Kaplan - 1978) e configuração audiométrica (Silman e Silverman - 1997 - adaptada de Carhart, 1945 e Lloyd e Kaplan, 1978)


Emanuel Sempio
 Fonoaudiólogo
 Audiologia Clínica e Ocupacional
 CRFa/ 5-5297-8

Emanuel Sempio
 Fonoaudiólogo
 CRFa 5 - 5297 - 8

Assinatura eletrônica :6B178ACDFAD93BDEE7958680F708E6DA
 Para validar a assinatura : <https://sistema.hismet.com.br/validacao.php>

Gabriel Vinicius Juvenal de Araujo Rocha

**** Assinado por biometria ****

Modelo do Audiometro :AVS500 - VIBRASOM
 Última Aferição :12/08/2025

**IMAGGI CLINICA DE RADIOLOGIA POR IMAGEM**Avenida General Melo, N°227
Dom Aquino - Cuiabá - MT (65) 3055-5926

4219

**FOLHA DE LEITURA RADIOLÓGICA — CLASSIFICAÇÃO INTERNACIONAL DE RADIOGRAFIAS DE PNEUMOCONIOSE - OIT**

Nome: GABRIEL VINICIUS JUVENAL DE ARAUJO ROCHA RG: NÃO INFORMADO Sexo: MASCULINO

Data Nasc.: 08/09/1999 CPF: 07337520123 Controle: NÃO INFORMADO Data 23/03/2026

Empresa: IMAGGI CLINICA DE RADIOLOGIA E DIAG POR Indicação: - Função: -

Raio-X digital: Sim Não Leitura em negatoscópio: Sim Não1A - Qualidade técnica: 1 2 3 4 Comentário: null 1B - Radiografia normal: Sim (finalizar a leitura) Não (passe para a seção 2)2A - Alguma anormalidade de parênquima consistente de com pneumoconiose? Sim (complete 2B e 2C) Não (passe para a seção 3)**2B - Pequenas opacidades****2C - Grandes opacidades**

A) Formas e tamanhos	b) Zonas	C) Profusão
Primárias Secundárias	D E	0/- [] 0/0 [] 0/1 []
p [] s [] p [] s []	[] []	1/0 [] 1/1 [] 1/2 []
q [] t [] q [] t []	[] []	2/1 [] 2/2 [] 2/3 []
r [] u [] r [] u []	[] []	3/2 [] 3/3 [] 3/+ []

0 [] A [] B [] C []

3A - Alguma anormalidade pleural consistente com pneumoconiose? Sim (complete 3B, 3C e 3D) Não (passe para a seção 4)3B - Placas Sim Não

Local	Calcificação	Extensão da parede (combinado perfil e frontal)	Largura (opcional) (mínimo de 3mm para
Parede em perfil	0 [] D [] E []	0 [] D [] 1 [] 2 [] 3 []	D [] A [] B [] C []
Frontal	0 [] D [] E []	0 [] E [] 1 [] 2 [] 3 []	E [] A [] B [] C []
Diafragma	0 [] D [] E []	Até 1/4 da parede lateral = 1	Até 1/4 da parede lateral = 1
Outros locais	0 [] D [] E []	1/4 à 1/2 da parede lateral = 2	1/4 à 1/2 da parede lateral = 2
		> 1/2 da parede lateral = 3	> 1/2 da parede lateral = 3

3C - Obliteração do seio 0 [] D [] E []

3D - Espessamento pleural Sim Não

Local	Calcificação	Extensão da parede (combinado perfil e frontal)	Largura (opcional) (mínimo de 3mm para
Parede em perfil	0 [] D [] E []	0 [] D [] 1 [] 2 [] 3 []	D [] A [] B [] C []
Frontal	0 [] D [] E []	0 [] E [] 1 [] 2 [] 3 []	E [] A [] B [] C []
		Até 1/4 da parede lateral = 1	3 à 5 mm = a
		1/4 à 1/2 da parede lateral = 2	5 à 10 mm = b
		> 1/2 da parede lateral = 3	> 10 mm = c

4A - Outras anormalidades? Sim (complete 4B) Não (finalizar leitura)4B - Símbolos: (*) od: **Necessário um comentário.**

aa	at	ax	bu	ca	cg	cn	co	cp	cv	di	ef	em	es	fr	hi	ho	id	ih	kl	me	pa	pb	pi	px	ra	rp	tb	od
----	----	----	----	----	----	----	----	----	----	----	----	----	----	----	----	----	----	----	----	----	----	----	----	----	----	----	----	----

Descrição do item 4B: aa = Aorta aterosclerótica | at = Espessamento pleural apical significativo | ax = Coalescência de pequenas opacidades | bu = Bolhas | ca = Câncer | cg = Nódulos não pneumoconióticos calcificados | cn = Calcificação de pequenas opacidades pneumoconióticas | co = Anormalidade de forma e tamanho do coração | cp = Cor pulmonale | cv = Cavidade | di = Distorção significativa de estrutura intratorácica | ef = Derrame pleural | em = Enfisema | es = Calcificações em casca de ovo | fr = Fratura(s) de costela(s) recente(s) ou consolidada(s) | hi = Aumento de gânglios hilares e/ou mediastinais | ho = Faveolamento | id = Borda diafragmática mal definida | ih = Borda cardíaca mal definida | kl = Linhas septais (kerley) | me = Mesotelioma | od = Outras doenças | pa = Atelectasia laminar | pb — Banda(s) parenquimatosa(s) | pi = Espessamento pleural de cisura(s) interlobar(es) | px = Pneumotórax | ra = Atelectasia redonda | rp — Pneumoconiose reumatóide | tb = Tuberculose

4C - Comentários:

Belo Horizonte, segunda-feira, 23 de março
de 2026
12:14:22

Dr Ronaldo Zupo

CRM 13252

Protocolo:2603231010409

Data:23/03/2026

Paciente:GABRIEL VINICIUS JUVENAL DE ARAUJO ROCHA

Nasc.:08/09/1999 RG :-

CPF:07337520123

Exame :RX TORAX PA / PERFIL

Resultado

OSSOS COM MORFOLOGIA E TEXTURA NORMAIS.
MEDIASTINO CENTRADO E SEM MASSAS VISÍVEIS NA SUA TOPOGRAFIA.
HILOS E TRAMA VASCULAR PULMONAR DE ASPECTO HABITUAL.
CAMPOS PLEUROPULMONARES COM TRANSPARÊNCIA SATISFATÓRIA.
CÚPULAS DIAFRAGMÁTICAS DE CONTORNOS NÍTIDOS E SEIOS COSTOFRÊNICOS LIVRES.
ÁREA CARDÍACA NOS LIMITES DA NORMALIDADE.



Dr. Leandro M. Colmanetti

Médico Radiologista CRM 5995 MT RQE 4585 MT

v1.0 Chave:<http://sistema.imaggi.com.br/validar.php?chave=908673486330487534636222572615>

