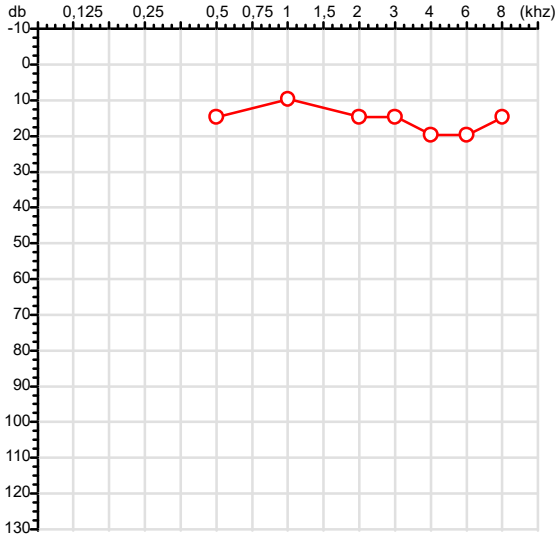


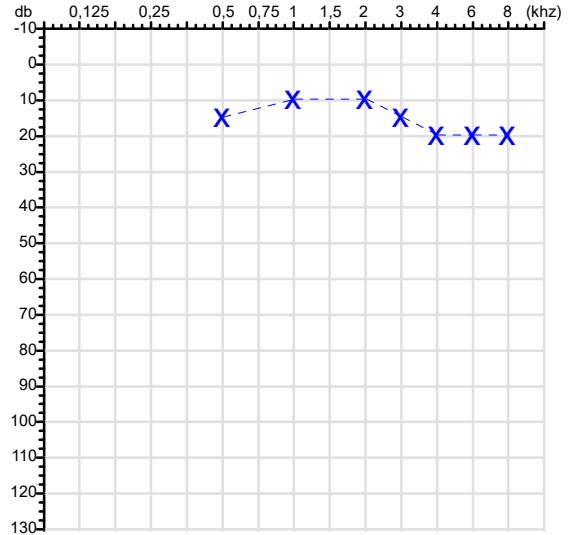
CPF :027.393.871-13	Paciente : Wellington Jose Maciel Dias	RG :/
CNPJ :61.201.933/0001-31	Razão :DORIOCAN DIESEL CUIABA LTDA	
Nascimento :04/04/1989	Idade : 36 anos	
Motivo :Admissional	Setor :OFICINA	
Reposo :14h	Função :MECANICO DIESEL	
Data do Exame : 23/03/2026		

Orelha Direita



Audiometria

Orelha Esquerda



Aérea

Khz	0,25	0,5	1	2	3	4	6	8
OD db	NDG	15	10	15	15	20	20	15

Khz	0,25	0,5	1	2	3	4	6	8
OE db	NDG	15	10	10	15	20	20	20

Ossea

Khz	0,25	0,5	1	2	3	4	6
OD db	NDG	NDG	NDG	NDG	NDG	NDG	NDG

Khz	0,25	0,5	1	2	3	4	6
OE db	NDG	NDG	NDG	NDG	NDG	NDG	NDG

Médias Tritonais

Khz	0,5	1	2	=	3	4	6	=
OD db	15	10	15	13	15	20	20	18

Khz	0,5	1	2	=	3	4	6	=
OE db	15	10	10	12	15	20	20	18

Laudo Clínico OD

Audição normal

Laudo Clínico OE

Audição normal

Classificações: tipo de perda auditiva (Silman e Silvermam - 1997), grau de perda auditiva média 500khz, 1000khz e 2000khz (Lloyd e Kaplan - 1978) e configuração audiométrica (Silman e Silverman - 1997 - adaptada de Carhart, 1945 e Lloyd e Kaplan, 1978)

Classificações: tipo de perda auditiva (Silman e Silvermam - 1997), grau de perda auditiva média 500khz, 1000khz e 2000khz (Lloyd e Kaplan - 1978) e configuração audiométrica (Silman e Silverman - 1997 - adaptada de Carhart, 1945 e Lloyd e Kaplan, 1978)

Emanuel Sempio
 Fonoaudiólogo
 Audiologia Clínica e Ocupacional
 CRFa 5-5297-8

Emanuel Sempio
 Fonoaudiólogo
 CRFa 5 - 5297 - 8

Assinatura eletrônica :4149400EC42D76F93C2D520DBC8C4517
 Para validar a assinatura : <https://sistema.hismet.com.br/validacao.php>

Wellington Jose Maciel Dias

** Assinado por biometria **

Modelo do Audiometro :AVS500 - VIBRASOM
 Última Aferição :12/08/2025

Protocolo:26032309470832

Data:23/03/2026

Paciente:Wellington Jose Maciel Dias

Nasc.:04/04/1989 RG :-

CPF:02739387113

Exame :ELETROCARDIOGRAMA ECG

Resultado

FC = 78BPM (VARIA DE DE 50 A 100BPM, DE ACORDO COM AS ÚLTIMAS DIRETRIZES DE ECG DA SBC).

P-R = 0,12S (NORMAL = 0,10 A 0,20S), P SINUSAL (ONDA P SINUSAL SE POSITIVA E, D1, D2, D3, AVF).

QRS = 0,08S (NORMAL = 0,07 A 0,11S) OBS: Q PATOLÓGICA SE AMPLITUDE FOR PELO MENOS 25% DA ONDA R.

QTC = 0,40S (NORMAL = 0,34 A 0,45S P/ HOMENS A 0,47S P/ MULHERES).

RITMO SINUSAL.

SÂQRS = 0° (NORMAL = 0 A 90°, ALGUNS AUTORES CONSIDERAM NORMAL = -30 A +110°).

Impressão diagnóstica

DENTRO DOS PARÂMETROS NORMAIS.

DRA. JAMILA LEITE XAVIER

Cardiologista CRM MT 6422 RQE 4016 MT

Dr.ª Jamila L. Xavier

v1.0 Chave:<http://sistema.imaggi.com.br/validar.php?chave=533121413761386916467038813763>

CRM-MT 6422

AV. GENERAL MELLO, 227 - POÇÃO - CEP 78015-300 - CUIABÁ - MT

FONE: (65) 3055-2051 - IMAGGI@IMAGGI.COM.BR



Cod.: 576093	Paciente: Wellington Jose Maciel Dias	Sexo: Masculino	Idade: 36 (A)
Atendido em: 23/03/2026	Profissional Solicitante: Dr.(a) Rafael Correa da Costa	Cadastro de Pessoas Físicas: CPF: 02739387113	Convênio: Hismet

HEMOGRAMA

Método: Automação XNL550 Material: PLASMA EDTA Coletado em: 23/03/2026 Liberado em: 23/03/2026 11:09

Eritrograma

Valores de Referência

Hemácias em milhões/ mm ³:	5,40	4,30 a 5,70/mm ³
Hemoglobina em g/dL.....:	15,3	13,5 a 17,5g/dL
Hematócrito em %.....:	43,5	39,0 a 50,0%
Vol. Glob. Média em fl.....:	80,6	80,0 a 95,0fl
Hem. Glob. Média em pg.....:	28,3	26,0 a 34,0pg
C.H. Glob. Média em g/dL.....:	35,2	31,0 a 36,0g/dL
RDW.....:	11,9	11,0 a 15,0%

Leucograma

Leucócitos.....:	8.040/mm³	3.500 a 10.000/mm ³
Neutrófilos.....:	49,4%	3.972/mm³ 50 a 70 2000 a 7000
Blastos.....:	0,0%	0/mm³ 0 0
Promielocitos.....:	0,0%	0/mm³ 0 0
Mielocitos.....:	0,0%	0/mm³ 0 0
Metamielocitos.....:	0,0%	0/mm³ 0 0
Bastões.....:	0,0%	0/mm³ 0 a 6 0 a 600
Segmentados.....:	49,4%	3.972/mm³ 50 a 70 2000 a 7000
Eosinófilos.....:	1,1%	88/mm³ 2 a 4 80 a 600
Basófilos.....:	0,9%	72/mm³ 0 a 2 0 a 200
Linfócitos típicos.....:	43,5%	3.497/mm³ 25 a 35 1000 a 3500
Linfócitos atípicos.....:	0,0%	0/mm³ 0 0
Monócitos.....:	5,1%	410/mm³ 2 a 10 400 a 1000

Plaquetas

Plaquetas.....:	334.000/mm³	150.000 a 450.000/mm ³
VPM.....:	9,3/fl	6,7 a 10,0fl
Plaquetócrito.....:	0,310%	0,100 a 0,500%
PDW.....:	10,3	15,0 a 17,9%



Assinado Digitalmente



Dra. Julia Cristina da Silva
Biomédica
CRBM - 24963

A interpretação de qualquer teste com finalidade diagnóstica ou prognóstica depende de avaliação conjunta dos dados clínicos e da história médica do paciente.

Responsável Técnico: Bruno Bini Napoleão - CRBM 2121

Endereço: Av. General Vale,350, Bandeirantes.
Telefone:65-99295 3662

**IMAGGI CLINICA DE RADIOLOGIA POR IMAGEM**Avenida General Melo, N°227
Dom Aquino - Cuiabá - MT (65) 3055-5926

H3AI

**FOLHA DE LEITURA RADIOLOGICA — CLASSIFICAÇÃO INTERNACIONAL DE RADIOGRAFIAS DE PNEUMOCONIOSE - OIT**

Nome: Wellington Jose Maciel Dias RG: NÃO INFORMADO Sexo: MASCULINO

Data Nasc.: 04/04/1989 CPF: 02739387113 Controle: NÃO INFORMADO Data 23/03/2026

Empresa: IMAGGI CLINICA DE RADIOLOGIA E DIAG POR Indicação: - Função: -

Raio-X digital: Sim Não Leitura em negatoscópio: Sim Não1A - Qualidade técnica: 1 2 3 4 Comentário: null 1B - Radiografia normal: Sim (finalizar a leitura) Não (passe para a seção 2)2A - Alguma anormalidade de parênquima consistente de com pneumoconiose? Sim (complete 2B e 2C) Não (passe para a seção 3)**2B - Pequenas opacidades****2C - Grandes opacidades**

A) Formas e tamanhos	b) Zonas	C) Profusão
Primárias Secundárias	D E	0/- [] 0/0 [] 0/1 []
p [] s [] p [] s []	[] []	1/0 [] 1/1 [] 1/2 []
q [] t [] q [] t []	[] []	2/1 [] 2/2 [] 2/3 []
r [] u [] r [] u []	[] []	3/2 [] 3/3 [] 3/+ []

0 [] A [] B [] C []

3A - Alguma anormalidade pleural consistente com pneumoconiose? Sim (complete 3B, 3C e 3D) Não (passe para a seção 4)3B - Placas Sim Não

Local	Calcificação	Extensão da parede (combinado perfil e frontal)	Largura (opcional) (mínimo de 3mm para
Parede em perfil	0 [] D [] E []	0 [] D [] 1 [] 2 [] 3 []	D [] A [] B [] C []
Frontal	0 [] D [] E []	0 [] E [] 1 [] 2 [] 3 []	E [] A [] B [] C []
Diafragma	0 [] D [] E []	Até 1/4 da parede lateral = 1	Até 1/4 da parede lateral = 1
Outros locais	0 [] D [] E []	1/4 à 1/2 da parede lateral = 2	1/4 à 1/2 da parede lateral = 2
		> 1/2 da parede lateral = 3	> 1/2 da parede lateral = 3

3C - Obliteração do seio 0 [] D [] E []

3D - Espessamento pleural Sim Não

Local	Calcificação	Extensão da parede (combinado perfil e frontal)	Largura (opcional) (mínimo de 3mm para
Parede em perfil	0 [] D [] E []	0 [] D [] 1 [] 2 [] 3 []	D [] A [] B [] C []
Frontal	0 [] D [] E []	0 [] E [] 1 [] 2 [] 3 []	E [] A [] B [] C []
		Até 1/4 da parede lateral = 1	3 à 5 mm = a
		1/4 à 1/2 da parede lateral = 2	5 à 10 mm = b
		> 1/2 da parede lateral = 3	> 10 mm = c

4A - Outras anormalidades? Sim (complete 4B) Não (finalizar leitura)

4B - Símbolos: (*) od: Necessário um comentário.

aa	at	ax	bu	ca	cg	cn	co	cp	cv	di	ef	em	es	fr	hi	ho	id	ih	kl	me	pa	pb	pi	px	ra	rp	tb	od
----	----	----	----	----	----	----	----	----	----	----	----	----	----	----	----	----	----	----	----	----	----	----	----	----	----	----	----	----

Descrição do item 4B: aa = Aorta aterosclerótica | at = Espessamento pleural apical significativo | ax = Coalescência de pequenas opacidades | bu = Bolhas | ca = Câncer | cg = Nódulos não pneumoconióticos calcificados | cn = Calcificação de pequenas opacidades pneumoconióticas | co = Anormalidade de forma e tamanho do coração | cp = Cor pulmonale | cv = Cavidade | di = Distorção significativa de estrutura intratorácica | ef = Derrame pleural | em = Enfisema | es = Calcificações em casca de ovo | fr = Fratura(s) de costela(s) recente(s) ou consolidada(s) | hi = Aumento de gânglios hilares e/ou mediastinais | ho = Faveolamento | id = Borda diafragmática mal definida | ih = Borda cardíaca mal definida | kl = Linhas septais (kerley) | me = Mesotelioma | od = Outras doenças | pa = Atelectasia laminar | pb — Banda(s) parenquimatosa(s) | pi = Espessamento pleural de cisura(s) interlobar(es) | px = Pneumotórax | ra = Atelectasia redonda | rp — Pneumoconiose reumatóide | tb = Tuberculose

4C - Comentários:

Belo Horizonte, segunda-feira, 23 de março
de 2026
12:17:05

Dr Ronaldo Zupo

CRM 13252