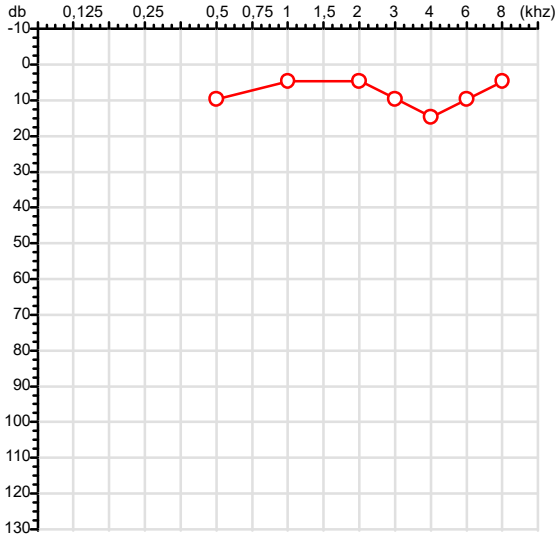


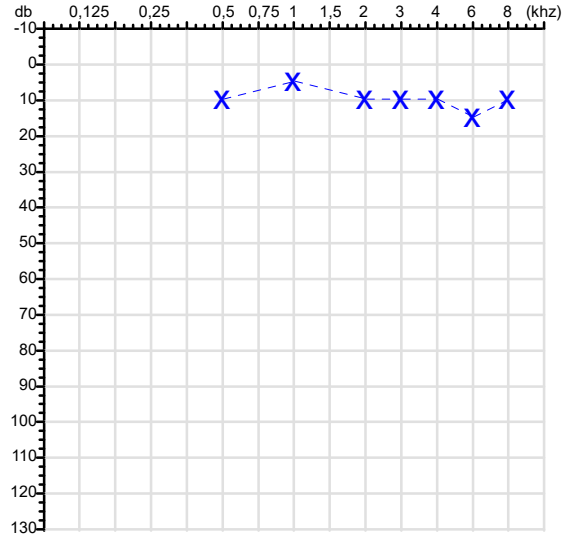
CPF :085.868.431-48 Paciente :Luiz Fernando Silva Costa RG :/  
 CNPJ :07.056.673/0001-02 Razão :KALT REFRIGERACAO, COMERCIO ATACADISTA E VAREJISTA DE EQUIPAMENTOS LTDA  
 Nascimento :27/09/2006 Idade : 19 anos  
 Motivo :Admissional Setor :ESTOQUE  
 Repouso :14h Função :AUXILIAR DE ESTOQUE  
 Data do Exame : 24/03/2026

**Orelha Direita**



Audiometria

**Orelha Esquerda**



**Aérea**

Khz	0,25	0,5	1	2	3	4	6	8
OD db	NDG	10	5	5	10	15	10	5

Khz	0,25	0,5	1	2	3	4	6	8
OE db	NDG	10	5	10	10	10	15	10

**Óssea**

Khz	0,25	0,5	1	2	3	4	6
OD db	NDG	NDG	NDG	NDG	NDG	NDG	NDG

Khz	0,25	0,5	1	2	3	4	6
OE db	NDG	NDG	NDG	NDG	NDG	NDG	NDG

**Médias Tritonais**

Khz	0,5	1	2	=	3	4	6	=
OD db	10	5	5	7	10	15	10	12

Khz	0,5	1	2	=	3	4	6	=
OE db	10	5	10	8	10	10	15	12

**Laudo Clínico OD**

Audição normal

**Laudo Clínico OE**

Audição normal

Classificações: tipo de perda auditiva (Silman e Silvermam - 1997), grau de perda auditiva média 500khz, 1000khz e 2000khz (Lloyd e Kaplan - 1978) e configuração audiométrica (Silman e Silverman - 1997 - adaptada de Carhart, 1945 e Lloyd e Kaplan, 1978)

Classificações: tipo de perda auditiva (Silman e Silvermam - 1997), grau de perda auditiva média 500khz, 1000khz e 2000khz (Lloyd e Kaplan - 1978) e configuração audiométrica (Silman e Silverman - 1997 - adaptada de Carhart, 1945 e Lloyd e Kaplan, 1978)

*Emanuel Sempio*  
 Fonoaudiólogo  
 Audiologia Clínica e Ocupacional  
 CRFa 5-5297-8

Emanuel Sempio  
 Fonoaudiólogo  
 CRFa 5 - 5297 - 8

Assinatura eletrônica :86CA806715B1428AA927EEE01D4861C8  
 Para validar a assinatura : <https://sistema.hismet.com.br/validacao.php>

*Luiz Fernando Silva Costa*

\*\* Assinado por biometria \*\*

Modelo do Audiometro :AVS500 - VIBRASOM  
 Última Aferição :12/08/2025

Protocolo:2603241030499

Data:24/03/2026

Paciente:LUIZ FERNANDO SILVA COSTA

Nasc.:27/09/2006 RG :-

CPF:08586843148

Exame :RX COLUNA CERVICAL AP / PERFIL

### Resultado

CORPOS VERTEBRAIS VISUALIZADOS COM MORFOLOGIA E TEXTURA HABITUAIS.  
APÓFISES ESPINHOSAS, TRANSVERSAS E PEDÍCULOS SEM ANORMALIDADES.  
ESPAÇOS DISCAIS DENTRO DOS LIMITES DA NORMALIDADE.  
AUSÊNCIA DE ASSIMETRIAS EVIDENTES OU ESCOLIOSE DA COLUNA.



---

Dr. Leandro M. Colmanetti

Médico Radiologista CRM 5995 MT RQE 4585 MT

v1.0 Chave:<http://sistema.imaggi.com.br/validar.php?chave=638322102064398427400433488702>

