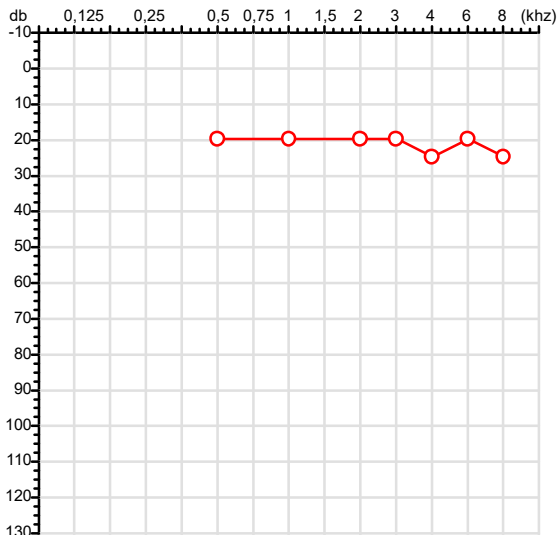


CPF :936.056.252-15	Paciente :Josias Mendes Martins	RG :/
CNPJ : 10.275.054/0011-95	Razão :GIRAMUNDO TRANSPORTES LTDA	
Nascimento :12/12/1986	Idade : 39 anos	
Motivo :Demissional	Setor :GERAL	
Reposuo :14h	Função :MOTORISTA DE CAMINHAO COM MAIS DE UMA ARTICULACAO	
Data do Exame : 02/04/2026		

Orelha Direita



Aérea

Khz	0,25	0,5	1	2	3	4	6	8
OD db	NDG	20	20	20	20	25	20	25

Ossea

Khz	0,25	0,5	1	2	3	4	6
OD db	NDG	NDG	NDG	NDG	NDG	NDG	NDG

Médias Tritonais

Khz	0,5	1	2	=	3	4	6	=
OD db	20	20	20	20	20	25	20	22

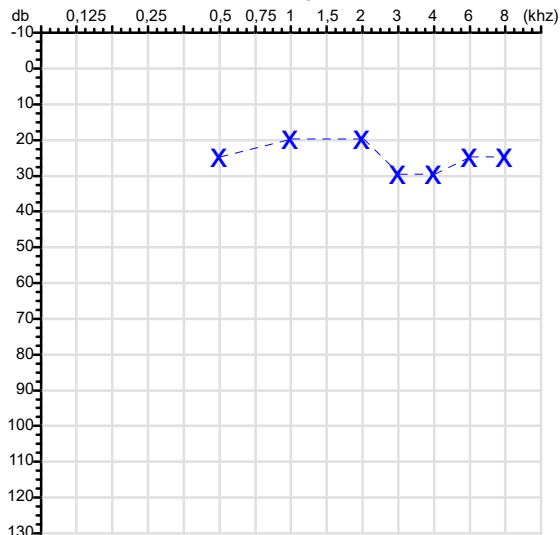
Laudo Clínico OD

Audição normal

Classificações: tipo de perda auditiva (Silman e Silvermam - 1997), grau de perda auditiva média 500khz, 1000khz e 2000khz (Lloyd e Kaplan - 1978) e configuração audiométrica (Silman e Silverman - 1997 - adaptada de Carhart, 1945 e Lloyd e Kaplan, 1978)

Audiometria

Orelha Esquerda



Khz	0,25	0,5	1	2	3	4	6	8
OE db	NDG	25	20	20	30	30	25	25


Khz	0,25	0,5	1	2	3	4	6
OE db	NDG	NDG	NDG	NDG	NDG	NDG	NDG

Khz	0,5	1	2	=	3	4	6	=
OE db	25	20	20	22	30	30	25	28

Laudo Clínico OE

Alteração auditiva

Classificações: tipo de perda auditiva (Silman e Silvermam - 1997), grau de perda auditiva média 500khz, 1000khz e 2000khz (Lloyd e Kaplan - 1978) e configuração audiométrica (Silman e Silverman - 1997 - adaptada de Carhart, 1945 e Lloyd e Kaplan, 1978)



Dr. Erick Augusto Cenedese
 Médico
 CRM - MT 16240

Dr. Erick Augusto Cenedese
 CRM-MT 16240
 NIS : 14302194355

Assinatura eletrônica :C14D1591EBC1A8DD90552328E86010F3
 Para validar a assinatura : <https://sistema.hismet.com.br/validacao.php>

Josias Mendes Martins

**** Assinado por biometria ****

Modelo do Audiometro :AS-60 - AUDITEC
 Última Aferição :12/08/2025



Nome: JOSIAS MENDES MARTINS

Data Nasc.: 12/12/1986

Médico: HISMET

CRM: 175069-MT

Data: 02/04/2026

Protocolo: 1059076

Exame: RX COLUNA LOMBO-SACRA - 3 INCIDENCIAS

Senha: 671257

RAIO-X COLUNA LOMBO-SACRA

Exame radiográfico evidenciou:

Textura óssea normal.

Alterações degenerativas com osteófitos nas margens de corpos vertebrais.

Irregularidade do canto antero-superior do corpo vertebral de L4, com fragmento ósseo medindo 1,4 cm (vértebra em limbus? sequela de fratura?). Necessária correlação com história clínica.

Espaços discais conservados.

rbe

Dr. Raul Bernardo Paniagua Eljach
CRM-MT 8230 RQE N° 4157
Título de Especialista em Radiologia
e Diagnóstico por Imagem.

Para sua maior comodidade, acesse seu exame pelo site www.ceico.com.br com o **Protocolo** e **Senha** disponíveis no cabeçalho do laudo.

Responsável Técnico: Dr. Raul Bernardo P. Eljach CRM 8230-MT
Inscrição Pessoa Jurídica CRM 437-MT

1/1