



# IMAGGI CLINICA DE RADIOLOGIA POR IMAGEM

Avenida General Melo, Nº227  
Dom Aquino - Cuiabá - MT (65) 3055-5926

6YYQ



## FOLHA DE LEITURA RADIOLOGICA — CLASSIFICAÇÃO INTERNACIONAL DE RADIOGRAFIAS DE PNEUMOCONIOSE - OIT

Nome: Luiz Felipe Taques Gallio RG: 21064644-SSP MT Sexo: MASCULINO

Data Nasc.: 11/10/1995 CPF: 05615183195 Controle: NÃO INFORMADO Data 06/04/2026

Empresa: IMAGGI CLINICA DE RADIOLOGIA E DIAG POR Indicação: - Função: -

Raio-X digital:  Sim  Não Leitura em negatoscópio:  Sim  Não

1A - Qualidade técnica:  1  2  3  4  
Comentário: null 1B - Radiografia normal:  Sim (finalizar a leitura)  Não (passe para a seção 2)

2A - Alguma anormalidade de parênquima consistente de com pneumoconiose?  Sim (complete 2B e 2C)  Não (passe para a seção 3)

### 2B - Pequenas opacidades

A) Formas e tamanhos	b) Zonas	C) Profusão
Primárias Secundárias	D E	0/- [ ] 0/0 [ ] 0/1 [ ]
p [ ] s [ ] p [ ] s [ ]	[ ] [ ]	1/0 [ ] 1/1 [ ] 1/2 [ ]
q [ ] t [ ] q [ ] t [ ]	[ ] [ ]	2/1 [ ] 2/2 [ ] 2/3 [ ]
r [ ] u [ ] r [ ] u [ ]	[ ] [ ]	3/2 [ ] 3/3 [ ] 3/+ [ ]

### 2C - Grandes opacidades

0  A [ ] B [ ] C [ ]

3A - Alguma anormalidade pleural consistente com pneumoconiose?  Sim (complete 3B, 3C e 3D)  Não (passe para a seção 4)

3B - Placas  Sim  Não

Local	Calcificação	Extensão da parede (combinado perfil e frontal)	Largura (opcional) (mínimo de 3mm para
Parede em perfil	0 [ ] D [ ] E [ ]	0 [ ] D [ ] 1 [ ] 2 [ ] 3 [ ]	D [ ] A [ ] B [ ] C [ ]
Frontal	0 [ ] D [ ] E [ ]	0 [ ] E [ ] 1 [ ] 2 [ ] 3 [ ]	E [ ] A [ ] B [ ] C [ ]
Diafragma	0 [ ] D [ ] E [ ]	Até 1/4 da parede lateral = 1	Até 1/4 da parede lateral = 1
Outros locais	0 [ ] D [ ] E [ ]	1/4 à 1/2 da parede lateral = 2	1/4 à 1/2 da parede lateral = 2
		> 1/2 da parede lateral = 3	> 1/2 da parede lateral = 3

3C - Obliteração do seio 0 [ ] D [ ] E [ ]

3D - Espessamento pleural  Sim  Não

Local	Calcificação	Extensão da parede (combinado perfil e frontal)	Largura (opcional) (mínimo de 3mm para
Parede em perfil	0 [ ] D [ ] E [ ]	0 [ ] D [ ] 1 [ ] 2 [ ] 3 [ ]	D [ ] A [ ] B [ ] C [ ]
Frontal	0 [ ] D [ ] E [ ]	0 [ ] E [ ] 1 [ ] 2 [ ] 3 [ ]	E [ ] A [ ] B [ ] C [ ]
		Até 1/4 da parede lateral = 1	3 à 5 mm = a
		1/4 à 1/2 da parede lateral = 2	5 à 10 mm = b
		> 1/2 da parede lateral = 3	> 10 mm = c

4A - Outras anormalidades?  Sim (complete 4B)  Não (finalizar leitura)

4B - Símbolos: (\*) od: Necessário um comentário.

aa	at	ax	bu	ca	cg	cn	co	cp	cv	di	ef	em	es	fr	hi	ho	id	ih	kl	me	pa	pb	pi	px	ra	rp	tb	od
----	----	----	----	----	----	----	----	----	----	----	----	----	----	----	----	----	----	----	----	----	----	----	----	----	----	----	----	----

Descrição do item 4B: aa = Aorta aterosclerótica | at = Espessamento pleural apical significativo | ax = Coalescência de pequenas opacidades | bu = Bolhas | ca = Câncer | cg = Nódulos não pneumoconióticos calcificados | cn = Calcificação de pequenas opacidades pneumoconióticas | co = Anormalidade de forma e tamanho do coração | cp = Cor pulmonale | cv = Cavidade | di = Distorção significativa de estrutura intratorácica | ef = Derrame pleural | em = Enfisema | es = Calcificações em casca de ovo | fr = Fratura(s) de costela(s) recente(s) ou consolidada(s) | hi = Aumento de gânglios hilares e/ou mediastinais | ho = Faveolamento | id = Borda diafragmática mal definida | ih = Borda cardíaca mal definida | kl = Linhas septais (kerley) | me = Mesotelioma | od = Outras doenças | pa = Atelectasia laminar | pb — Banda(s) parenquimatosa(s) | pi = Espessamento pleural de cisura(s) interlobar(es) | px = Pneumotórax | ra = Atelectasia redonda | rp — Pneumoconiose reumatóide | tb = Tuberculose

4C - Comentários: <p>ESCOLIOSE DORSAL PARA A ESQUERDA.</p>

Belo Horizonte, terça-feira, 7 de abril de 2026  
08:22:11

Dr Ronaldo Zupo  
CRM 13252

Protocolo:2604061629579

Data:06/04/2026

Paciente:Luiz Felipe Taques Gallio

Nasc.:11/10/1995 RG :21064644-SSP MT

CPF:05615183195

Exame :RX TORAX PA / PERFIL

### Resultado

OSSOS COM MORFOLOGIA E TEXTURA NORMAIS. ESCOLIOSE DO EIXO LONGITUDINAL DA COLUNA DORSAL COM CONVEXIDADE à DIREITA  
MEDIASTINO CENTRADO E SEM MASSAS VISÍVEIS NA SUA TOPOGRAFIA.  
HILOS E TRAMA VASCULAR PULMONAR DE ASPECTO HABITUAL.  
CAMPOS PLEUROPULMONARES COM TRANSPARÊNCIA SATISFATÓRIA.  
CÚPULAS DIAFRAGMÁTICAS DE CONTORNOS NÍTIDOS E SEIOS COSTOFRÊNICOS LIVRES.  
ÁREA CARDÍACA NOS LIMITES DA NORMALIDADE.



---

Dr. Leandro M. Colmanetti

Médico Radiologista CRM 5995 MT RQE 4585 MT

v1.0 Chave:<http://sistema.imaggi.com.br/validar.php?chave=931417801624590606207427268254>

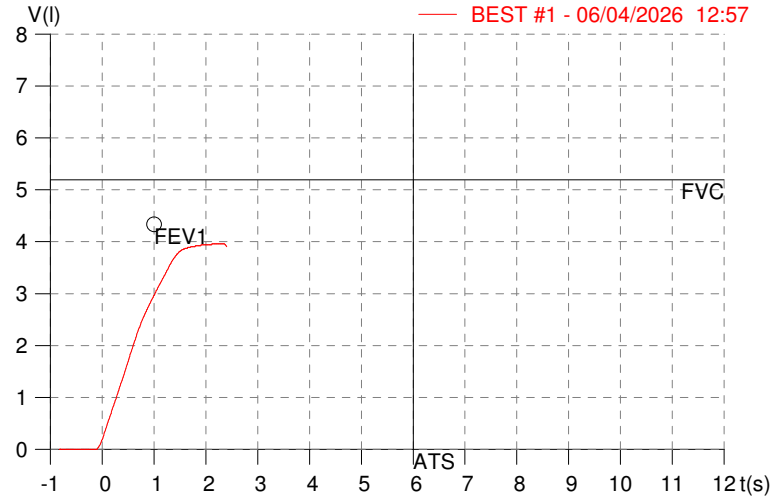
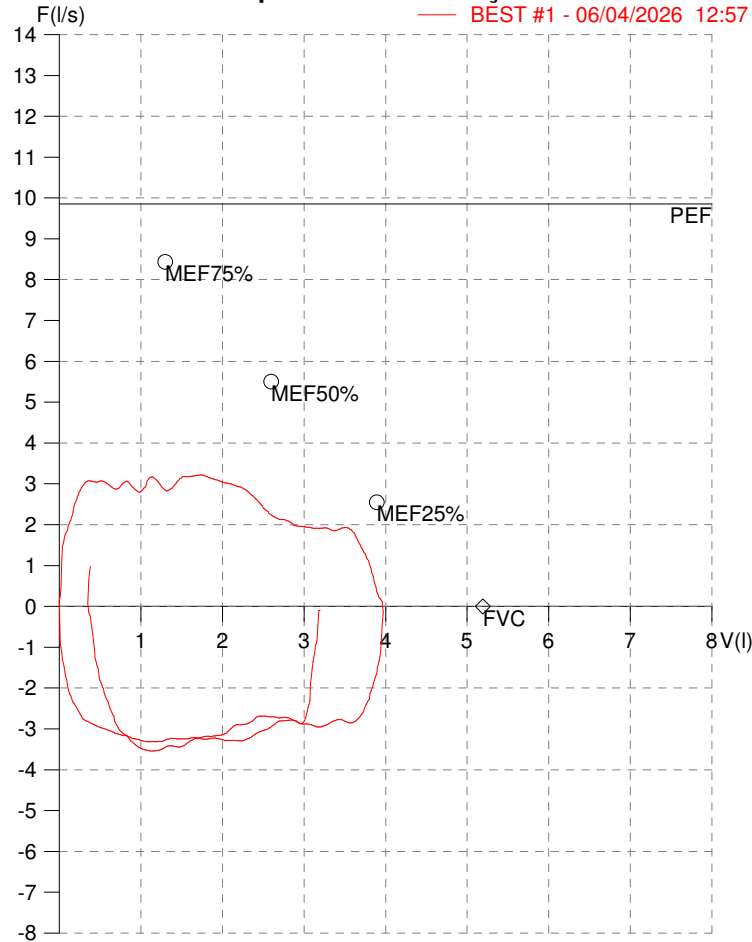


**HISMET - MEDICINA DO TRABALHO**  
**AV. GENERAL MELLO, 227. POÇÃO. CUIABÁ MT**  
**Tel. (65)3321-7051**

**ID:** 812289  
**Primeiro Nome:** Luiz Felipe Taques  
**Sobrenome:** GALLIO  
**Data:** 06/04/2026

**Data de nascimento:** 11/10/1995  
**Sexo :** Macho  
**Peso (kg):** 76.0  
**Altura (cm):** 179.0

**Capacidade Vital Forçada**

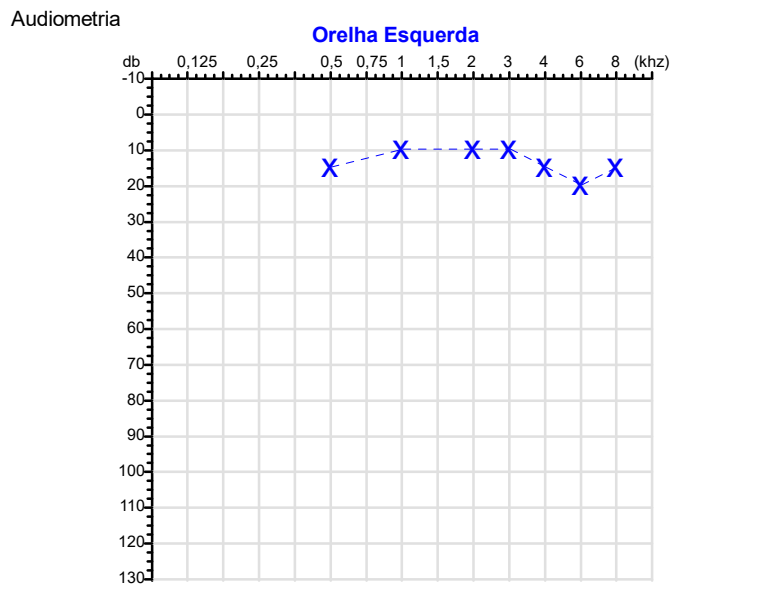
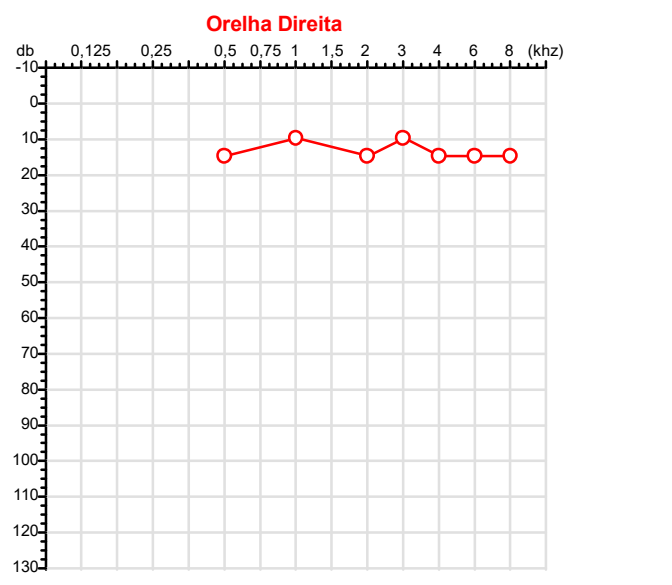


Parâmetro	UM	Descrição	Prev.	BEST#1	% Prev.
Best FVC	l(btps)	Melhor Capacidade Vital Forçada	5.19	3.98	76.6
FVC	l(btps)	Capacidade Vital Forçada	5.19	3.98	76.6
FEV1	l(btps)	Volume Exp Forçada em 1 seg	4.34	2.94	67.9
PEF	l/sec	Pico de Fluxo expiratório	9.85	3.22	32.7
PIF	l/sec	Pico de Fluxo Inspiratório		3.54	
FEV1/FVC%	%	FEV1 em % da FVC	81.8	74.0	90.5
FEF25-75%	l/sec	Fluxo expiratório médio forçado	4.88	2.72	55.7
MEF75%	l/sec	Fluxo Exp Máx @ 25% FVC	8.43	2.80	33.2
MEF50%	l/sec	Fluxo Exp Máx @ 50% FVC	5.50	3.06	55.5
MEF25%	l/sec	Fluxo Exp Máx @ 75% FVC	2.55	1.96	76.7
FET100%	sec	Tempo de Expiração forçada		2.1	
PEFr	l/min	Pico de Fluxo expiratório (l/min)	591.0	193.3	32.7

**Diagnóstico:**  
Anormalidade Moderado

Impresso 06/04/2026

CPF :056.151.831-95 Paciente :Luiz Felipe Taques Gallio RG :21064644/SSP MT  
 CNPJ :16.850.879/0002-81 Razão :AGUAS CUIABA S.A. - CONCESSIONARIA DE SERVICOS PUBLICOS DE AGUA E ESGOTO  
 Nascimento :11/10/1995 Idade : 30 anos  
 Motivo :Admissional Setor :GERAL  
 Repouso :14h Função :AUXILIAR DE TOPOGRAFIA  
 Data do Exame : 06/04/2026



**Aérea**

Khz	0,25	0,5	1	2	3	4	6	8
OD db	NDG	15	10	15	10	15	15	15

Khz	0,25	0,5	1	2	3	4	6	8
OE db	NDG	15	10	10	10	15	20	15

**Óssea**

Khz	0,25	0,5	1	2	3	4	6
OD db	NDG	NDG	NDG	NDG	NDG	NDG	NDG

Khz	0,25	0,5	1	2	3	4	6
OE db	NDG	NDG	NDG	NDG	NDG	NDG	NDG

**Médias Tritonais**

Khz	0,5	1	2	=	3	4	6	=
OD db	15	10	15	13	10	15	15	13

Khz	0,5	1	2	=	3	4	6	=
OE db	15	10	10	12	10	15	20	15

**Lauda Clínico OD**  
 Audição normal

**Lauda Clínico OE**  
 Audição normal

Classificações: tipo de perda auditiva (Silman e Silvermam - 1997), grau de perda auditiva média 500khz, 1000khz e 2000khz (Lloyd e Kaplan - 1978) e configuração audiométrica (Silman e Silverman - 1997 - adaptada de Carhart, 1945 e Lloyd e Kaplan, 1978)

Classificações: tipo de perda auditiva (Silman e Silvermam - 1997), grau de perda auditiva média 500khz, 1000khz e 2000khz (Lloyd e Kaplan - 1978) e configuração audiométrica (Silman e Silverman - 1997 - adaptada de Carhart, 1945 e Lloyd e Kaplan, 1978)

*Emanuel Sempio*  
 Fonoaudiólogo  
 Audiologia Clínica e Ocupacional  
 CRFa 5-5297-8

Emanuel Sempio  
 Fonoaudiólogo  
 CRFa 5 - 5297 - 8  
 Assinatura eletrônica :FB7A1154A46FE4B0065F3B3C736CCC8A  
 Para validar a assinatura : <https://sistema.hismet.com.br/validacao.php>

*Luiz Felipe Taques Gallio*  
 \*\* Assinado por biometria \*\*

Modelo do Audiometro :AVS500 - VIBRASOM  
 Última Aferição :12/08/2025



## ATESTADO DE ACUIDADE VISUAL

CNPJ : 14995581000153 Fantasia : AGUAS CUIABA S.A  
Razão Social : AGUAS CUIABA S.A. - CONCESSIONARIA DE SERVICOS PUBLICOS DE AGUA E ESGOTO  
Endereço : PRACA FLORIANO N.º 51 Complemento : ANDAR 17  
Cidade / UF : RIO DE JANEIRO / RJ CEP : 20031050

### Funcionário

Nome : Luiz Felipe Taques Gallio Setor: GERAL  
CPF : 05615183195 Cargo: AUXILIAR DE TOPOGRAFIA  
RG : 21064644 / SSP MT Nascimento: 11/10/1995

### Ficha de Acuidade Visual

#### Longe

Método de avaliação : Escala Optométrica de Snellen

##### SEM CORREÇÃO

OD: 20/10

OE: 20/10

##### COM CORREÇÃO

OD: /

OE: /

#### Perto

Método de avaliação : Tabela de Jaeger

CORREÇÃO : NÃO

RESULTADO OLHO DIREITO : J1

RESULTADO OLHO ESQUERDO : J1

#### Teste Cromático

Visão Cromatica: NORMAL

Usa lente/óculos: Não

Cuiabá 6 de abril de 2026

Resultado: NORMAL

Dr<sup>a</sup> Gabriela Nonato Dias  
Médica  
CRM-MT 16075

Dr<sup>a</sup>. Gabriela Nonato Dias  
CRM-MT 16075  
NIS 271.18441.67-3


Autenticação Assintatura :82B08750F0D37F103E34B6E4E757B4A1  
Para validar a assinatura : <https://sistema.hismet.com.br/validacao.php>

# TESTE DE ISHIHARA (cores)


Qual N° você vê na imagem ?

Nome: Luiz Felipe Taques Gallo


Data: 06 / 04 / 2026




8




12




29



5



6



74

Assinatura Candidato: Luiz Felipe Taques Gallo

Conclusão:  Você acertou todas as questões, provavelmente você não sofre de daltonismo.

Você **não** acertou todas as questões, talvez você tenha um grau de daltonismo, sugerimos uma consulta com um médico especialista.

Dr<sup>a</sup> Gabriela Nonato Dias  
Médica  
CRM-MT 16075  
Médico

Cod.: 577994	Paciente: <b>Luiz Felipe Taques Gallio</b>	Sexo: Masculino	Idade: 30 (A)
Atendido em: 06/04/2026	Professional Solicitante: Dr.(a) Rafael Correa da Costa	Cadastro de Pessoas Físicas: CPF: 05615183195	Convênio: Hismet

## GRUPO SANGUINEO + FATOR RH

Método: EL-TESTE Material: PLASMA EDTA Coletado em: 06/04/2026 Liberado em: 07/04/2026 08:19

Grupo ABO

**O**

Fator RH

**Positivo**

Nota: Exame realizado no DB Diagnóstico.



Assinado Digitalmente

**Leticia Rodrigues Souza**  
Biomédica  
CRBM 25498

A interpretação de qualquer teste com finalidade diagnóstica ou prognóstica depende de avaliação conjunta dos dados clínicos e da história médica do paciente.

Responsável Técnico: Bruno Bini Napoleão - CRBM 2121

Endereço: Av. General Vale,350, Bandeirantes.  
Telefone:65-99295 3662

Protocolo:2604061633299

Data:06/04/2026

Paciente:Luiz Felipe Taques Gallio

Nasc.:11/10/1995 RG :21064644-SSP MT

CPF:05615183195

Exame :RX COLUNA LOMBAR AP/P

### Resultado

CORPOS VERTEBRAIS VISUALIZADOS COM MORFOLOGIA E TEXTURA HABITUAIS.  
APÓFISES ESPINHOSAS, TRANSVERSAS E PEDÍCULOS SEM ANORMALIDADES.  
ESPAÇOS DISCAIS DENTRO DOS LIMITES DA NORMALIDADE.  
AUSÊNCIA DE ASSIMETRIAS EVIDENTES OU ESCOLIOSE DA COLUNA.  
LINHA DE PESO PROJETADO ANTERIOR A BASE DO SACRO.  
ALTERAÇÕES DEGENERATIVAS DAS INTERAPOFISÁRIAS EM L5-S1.  
ANTEROLISTESE GRAU I DE L5 SOBRE S1 ASSOCIADO A ESPONDILOLISE.



---

Dr. Leandro M. Colmanetti

Médico Radiologista CRM 5995 MT RQE 4585 MT

v1.0 Chave:<http://sistema.imaggi.com.br/validar.php?chave=076530175718040842576880269170>

